

# Σαρκώματα των Μαλακών Μορίων

Τι είναι τα  
Σαρκώματα των  
Μαλακών Μορίων;

Αφήστε μας να σας  
εξηγήσουμε.

[www.anticancerfund.org](http://www.anticancerfund.org) | [www.esmo.org](http://www.esmo.org)



[www.anticancerfund.org](http://www.anticancerfund.org)



[www.esmo.org](http://www.esmo.org)

ESMO/ACF Σειρά Οδηγών για Ασθενείς  
Βασισμένοι στις Κατευθυντήριες Οδηγίες Κλινικής Πρακτικής της ESMO

# ΣΑΡΚΩΜΑΤΑ ΤΩΝ ΜΑΛΑΚΩΝ ΜΟΡΙΩΝ: ΕΝΑΣ ΟΔΗΓΟΣ ΓΙΑ ΤΟΥΣ ΑΣΘΕΝΕΙΣ

## ΟΙ ΠΛΗΡΟΦΟΡΙΕΣ ΓΙΑ ΤΟΥΣ ΑΣΘΕΝΕΙΣ ΒΑΣΙΖΟΝΤΑΙ ΣΤΙΣ ΚΑΤΕΥΘΥΝΤΗΡΙΕΣ ΟΔΗΓΙΕΣ ΚΛΙΝΙΚΗΣ ΠΡΑΚΤΙΚΗΣ ΤΗΣ ESMO

Ο οδηγός για τους ασθενείς προετοιμάστηκε από την Αντικαρκινική Ένωση (Anticancer Fund) σαν μία παροχή στους ασθενείς, ώστε να βοηθηθούν αυτοί και οι συγγενείς τους, για την καλύτερη κατανόηση της φύσης των σαρκωμάτων των μαλακών μορίων και να εκτιμήσουν τις καλύτερες διαθέσιμες θεραπείες ανάλογα με τον υπότυπο του σαρκώματος των μαλακών μορίων. Συνιστούμε να συμβουλευούνται οι ασθενείς τους ιατρούς τους σχετικά με το κατάλληλο είδος εξετάσεων ή τους τύπους θεραπειών που χρειάζονται για το δικό τους υπότυπο και στάδιο νόσου. Η κλινική πληροφορία που περιγράφεται σε αυτό το έγγραφο βασίζεται στα κλινικά πρότυπα πρακτικής της Ευρωπαϊκής Κοινότητας Κλινικής Ογκολογίας (ESMO) για τον χειρισμό των σαρκωμάτων των μαλακών μορίων. Ο οδηγός για τους ασθενείς παρήχθη σε συνεργασία με την ESMO και διατίθεται με την άδεια της ESMO. Έχει συγγραφεί από κλινικό ιατρό και έχει αξιολογηθεί από δύο ογκολόγους της ESMO, συμπεριλαμβανομένου του διευθυντή σύνταξης των κλινικών οδηγιών πρακτικής για επαγγελματίες. Επίσης αξιολογήθηκε από αντιπροσώπους ασθενών από την ομάδα εργασίας καρκινοπαθών ασθενών της ESMO.

Περισσότερες πληροφορίες σχετικά με την Αντικαρκινική Ένωση: [www.anticancerfund.org](http://www.anticancerfund.org)  
Περισσότερες πληροφορίες σχετικά με την Ευρωπαϊκή Εταιρεία Παθολογικής Ογκολογίας: [www.esmo.org](http://www.esmo.org)

*Για λέξεις που περιέχουν αστερίσκο, παρέχεται επεξήγηση στο τέλος του εγγράφου.*

## Πίνακας Περιεχομένων

Σαρκώματα των Μαλακών Μορίων: Οδηγός για Ασθενείς.....	3
Ορισμός των Σαρκωμάτων των Μαλακών Μορίων .....	4
Είναι τα Σαρκώματα των Μαλακών Μορίων συχνά; .....	5
Τι προκαλεί τα Σαρκώματα των Μαλακών Μορίων; .....	6
Πως γίνεται η διάγνωση των Σαρκωμάτων των Μαλακών Μορίων;.....	8
Τι είναι σημαντικό να γνωρίζει κανείς για να καθορίσει τη βέλτιστη θεραπεία; .....	11
Ποιες είναι οι επιλογές της θεραπείας;.....	15
Ποιες είναι οι πιθανές ανεπιθύμητες ενέργειες των θεραπειών; .....	22
Πως μπορούν να βοηθήσουν οι ομάδες υποστήριξης των ασθενών; .....	27
Τι συμβαίνει μετά τη θεραπεία; .....	29
Αποσαφήνιση των δύσκολων όρων .....	31

*Το κείμενο γράφτηκε από την Δρα Vittoria Colia για την (αντικαρκινική χρηματοδότηση) με τη βοήθεια του Δρ Paolo Casali (ESMO), της Δρα Silvia Stacchiotti (ίδρυμα εθνικού ινστιτούτου ογκολογίας, Μιλάνο, Ιταλία) και του Δρ Salvatore Provenzano (ίδρυμα εθνικού ινστιτούτου ογκολογίας, Μιλάνο, Ιταλία). Αξιολογήθηκε από τον Δρ Guthier Bouche (Αντικαρκινική Χρηματοδότηση), την Δρα Svetlana Jezdik (ESMO), τους Jorge Freitas RN. MsC, (EONS), Jane Beveridge BSc Hons, MSc, νοσηλευτικός σύμβουλος, Roger Wilson (SPAEN) και τον Δρ Jean-Yves Blay (ESMO).*

*Η Ελληνική μετάφραση και επιμέλεια των Οδηγιών για Ασθενείς της ESMO έγινε από την Ομάδα Νέων Ελλήνων Ογκολόγων - ONEO (Hellenic Group of Young Oncologists - HeGYO) για λογαριασμό της Εταιρείας Παθολόγων Ογκολόγων Ελλάδος - ΕΟΠΕ (Hellenic Society for Medical Oncology - HeSMO). Ειδικότερα, το παρόν κείμενο επιμελήθηκαν οι Παθολόγοι Ογκολόγοι μέλη της ONEO: Ε. Αραβαντινού, Ε. Βούλγαρης, Α. Διγκλιά, Ι. Ζερδές, Ε. Καραμητρούσης, Μ. Λιόντος, Π. Μπαξεβάνος, Μ. Νικολάου, Μ. Πισπιρίγκου, Β. Ραμφίδης, Θ. Τέγος, Κ. Τσαπακίδης, Κ. Τσιγαρίδας, Ν. Τσουκαλάς και Ω. Φιστέ.*

*The Greek translation and editing of ESMO Guides for Patients is done by the Hellenic Group of Young Oncologists-HeGYO on behalf of the Hellenic Society for Medical Oncology - HeSMO. In particular, this text was edited by the Medical Oncologists members of HeGYO: E. Aravantinou, E. Voulgaris, A. Diglia, I. Zerdas, E. Karamitroussis, M. Liontos, P. Baxevanos, M. Nikolaou, M. Pispirigkou, V. Ramfidis, Th. Tegos, K. Tsapakidis, K. Tsigaridas, N. Tsoukalas and O. Fiste.*

**Σαρκώματα των μαλακών μορίων** **Σελίδα 2**  
**πληροφορίες έγγραφο βασίζονται στα κλινικά πρότυπα πρακτικής της Ευρωπαϊκής Κοινότητας Κλινικής Ογκολογίας (ESMO)-v2016.**

*Αυτό το έγγραφο διατίθεται από το Anticancer Fund με την άδεια της ESMO. Οι πληροφορίες σε αυτό το έγγραφο δεν αντικαθιστούν την ιατρική συμβουλή. Είναι αποκλειστικά για προσωπική χρήση και δεν τροποποιείται, αναπαράγεται ή διατίθεται με οποιοδήποτε τρόπο χωρίς την έγγραφη συναίνεση της ESMO και της αντικαρκινική χρηματοδότησης.*



## ΣΑΡΚΩΜΑΤΑ ΤΩΝ ΜΑΛΑΚΩΝ ΜΟΡΙΩΝ: ΟΔΗΓΟΣ ΓΙΑ ΑΣΘΕΝΕΙΣ

---

### Ορισμός των σαρκωμάτων μαλακών μορίων

- Περιγράφει μία ομάδα κακοηθών όγκων που προέρχονται από «μαλακά μόρια». Τα μαλακά μόρια περιλαμβάνουν μύες, τένοντες, λίπος, αιμοφόρα και λεμφικά αγγεία, νεύρα και αρθρώσεις (συνδετικοί ιστοί).
- Καθώς τα μαλακά μόρια εντοπίζονται οπουδήποτε μέσα στο σώμα, τα σαρκώματα των μαλακών μορίων μπορούν να αναπτυχθούν σε οποιοδήποτε μέρος του σώματος.

### Διάγνωση

- Δυστυχώς τα σαρκώματα μπορεί να μην εμφανίσουν συμπτώματα για μεγάλο χρονικό διάστημα και τα συμπτώματα εξαρτώνται από το μέρος του σώματος που αναπτύσσονται. Πολλές φορές η εμφάνιση μιας μάζας στο πόδι, στο χέρι ή στον κορμό, θέτει την υποψία εμφάνισης σαρκώματος.
- Ακτινολογικές εξετάσεις είναι υποχρεωτικές ώστε να καθοριστεί το εύρος του σαρκώματος των μαλακών μορίων και να εντοπιστεί η παρουσία ή η απουσία απομακρυσμένων μεταστάσεων.
- Ένα δείγμα του όγκου (βιοψία) πρέπει να ληφθεί για ανάλυση στο εργαστήριο, ώστε να επιβεβαιωθεί η διάγνωση και να καθοριστεί ο υπότυπος του σαρκώματος.

### Θεραπεία

- Τα εντοπισμένα σαρκώματα περιορίζονται στην πρωτοπαθή θέση και δεν εξαπλώνονται σε διπλανούς ιστούς ή άλλες περιοχές του σώματος.
  - Η ενδεδειγμένη θεραπεία είναι η χειρουργική απομάκρυνση του όγκου.
  - Μετά την χειρουργική επέμβαση, η ακτινοθεραπεία και η χημειοθεραπεία, είτε ανεξάρτητα είτε σε συνδυασμό, μπορούν μερικές φορές να χρησιμοποιηθούν ώστε να αυξηθεί η πιθανότητα ίασης ή να μειωθεί ο κίνδυνος της επανεμφάνισης του όγκου.
  - Η ακτινοθεραπεία μπορεί να χρησιμοποιηθεί πριν το χειρουργείο, ώστε να μειωθεί το μέγεθος του όγκου και να είναι δυνατή η ολική αφαίρεσή του.
- Τα προχωρημένα σαρκώματα έχουν εξαπλωθεί από εκεί που εντοπίστηκαν σε άλλα μέρη του σώματος. Αυτό είναι γνωστό ως μεταστατικός ή προχωρημένος καρκίνος.
  - Η κύρια θεραπευτική προσέγγιση είναι η χρήση χημειοθεραπείας και η μοριακά στοχευμένη θεραπεία. Η επιλογή φαρμάκων θα εξαρτηθεί κυρίως από την κλινική κατάσταση του ασθενούς και από τον υποτύπο του σαρκώματος.
  - Η ακτινοθεραπεία, είτε κατά τη διάρκεια της χημειοθεραπείας, είτε μετά, θα μπορούσε να χρησιμοποιηθεί για την ανακούφιση των συμπτωμάτων και τον έλεγχο των μεταστάσεων.
  - Χειρουργική επέμβαση μπορεί να χρησιμοποιηθεί για την ανακούφιση των συμπτωμάτων ή για τη θεραπεία του καρκίνου σε ορισμένες περιπτώσεις.

### Επανελέγχος

- Η παρακολούθηση (επανελέγχος) περιλαμβάνει κλινική φυσική εξέταση, αιματολογικές εξετάσεις και ακτινολογικές εξετάσεις, οι οποίες θα πραγματοποιούνται για αρκετά χρόνια.
- Το αποτελεσματικότερο πρόγραμμα επανελέγχου για σαρκώματα μαλακών μορίων δεν είναι γνωστό και εξαρτάται από το σημείο, το μέγεθος και την επιθετικότητα (βαθμός διαφοροποίησης) του όγκου. Ο επανελέγχος μετά τη θεραπεία για σαρκώματα υψηλού ή μέσου βαθμού διαφοροποίησης είναι εντατικότερος σε σχέση με εκείνον ενός σαρκώματος χαμηλού βαθμού.

### Σαρκώματα των μαλακών μορίων

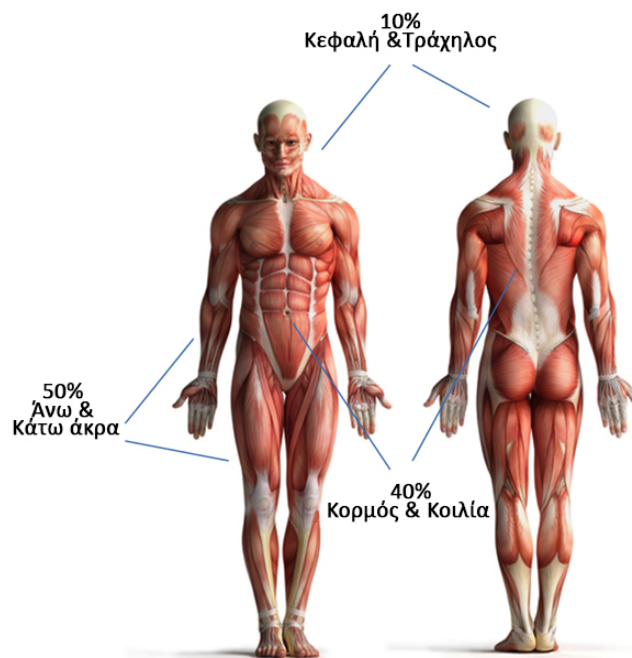
πληροφορίες έγγραφο βασίζονται στα κλινικά πρότυπα πρακτικής της Ευρωπαϊκής Κοινότητας Κλινικής Ογκολογίας (ESMO)-v2016.

Σελίδα 3



## ΟΡΙΣΜΟΣ ΤΩΝ ΣΑΡΚΩΜΑΤΩΝ ΤΩΝ ΜΑΛΑΚΩΝ ΜΟΡΙΩΝ

Τα σαρκώματα των μαλακών μορίων είναι μία ετερογενής ομάδα κακοηθών όγκων που δημιουργούνται όταν μη φυσιολογικά κύτταρα αναπτύσσονται εκτός ελέγχου μέσα σε “μαλακούς ιστούς” και “συνδετικούς ιστούς”. Οι μαλακοί ιστοί μπορεί να εμφανιστούν σε οποιοδήποτε μέρος του σώματος και περιλαμβάνουν μύες, τένοντες, λίπος, λεμφικά και αιμοφόρα αγγεία, νεύρα και κλειδώσεις (συνδετικοί ιστοί). Ο υπότυπος του σαρκώματος εξαρτάται από το είδος των κυττάρων από το οποίο αναπτύσσεται. Οι συνδετικοί ιστοί περιλαμβάνουν όλους τους ιστούς που υποστηρίζουν, συνδέουν ή διαχωρίζουν διαφορετικούς ιστούς του σώματος. Έτσι μπορούν να εντοπιστούν στη δομή των οργάνων του σώματος (π.χ. μήτρα). Τα σαρκώματα των μαλακών μορίων, μπορούν να αναπτυχθούν οπουδήποτε αλλά πιο συχνά στα πόδια και στα χέρια σε ποσοστό (50%), ακολουθεί ο κορμός και η κοιλία σε ποσοστό (40%) και ο λαιμός με (10%).



### Σημαντική σημείωση σχετικά με άλλα είδη σαρκωμάτων

Τα σαρκώματα ‘Καροσί’ και οι στρωματικοί όγκοι του γαστρεντερικού (GIST) είναι μαλακών μορίων σαρκώματα που αντιμετωπίζονται διαφορετικά από τα άλλα είδη και δεν καλύπτονται από αυτόν τον οδηγό. Τα σαρκώματα οστών (οστεοσαρκώματα) είναι ένα σπάνιο είδος το οποίο συνήθως αναπτύσσεται μέσα στο κόκκαλο. Τα σαρκώματα οστών και τα σαρκώματα Ewing επίσης αντιμετωπίζονται διαφορετικά από τα άλλα είδη και δεν καλύπτονται από αυτόν τον οδηγό.

## ΕΙΝΑΙ ΤΑ ΣΑΡΚΩΜΑΤΑ ΤΩΝ ΜΑΛΑΚΩΝ ΜΟΡΙΩΝ ΣΥΧΝΑ;

---

Τα σαρκώματα των μαλακών μορίων είναι σπάνιοι όγκοι. Στην Ευρώπη θα διαγνωσθούν 4-5 περιπτώσεις σε σύνολο 100.000 ανθρώπων ετησίως, με μικρή διαφορά ανάμεσα στις χώρες. Ο κίνδυνος ανάπτυξης ενός σαρκώματος μαλακών μορίων κατά τη διάρκεια της ζωής είναι 0.15-0,50%. Τα σαρκώματα των μαλακών μορίων παρουσιάζονται πιο συχνά στους ενήλικες από ότι στα παιδιά και η πιο συχνή περίοδος εμφάνισης είναι σε ηλικίες ανάμεσα 50-60 ετών, αλλά ο όγκος μπορεί να εμφανιστεί σε οποιαδήποτε ηλικία.

Λόγω της σπανιότητας και της συχνής ανάγκης πολύπλευρης θεραπείας, ο χειρισμός των σαρκωμάτων των μαλακών μορίων πρέπει να διεξάγεται σε εξειδικευμένα κέντρα με εμπειρία στην θεραπεία τέτοιου είδους καρκίνου, στα οποία συμμετέχουν εξειδικευμένοι παθολογοανατόμοι, ακτινολόγοι, χειρουργοί, ορθοπεδικοί, ακτινοθεραπευτές, παθολόγοι-ογκολόγοι και παιδοογκολόγοι.

## ΤΙ ΠΡΟΚΑΛΕΙ ΤΑ ΣΑΡΚΩΜΑΤΑ ΤΩΝ ΜΑΛΑΚΩΝ ΜΟΡΙΩΝ;

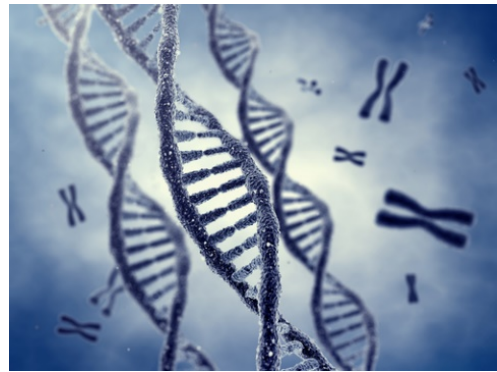Δεν είναι ξεκάθαρο γιατί εμφανίζονται τα σαρκώματα των μαλακών μορίων. Ωστόσο έχουν εντοπιστεί κάποιοι παράγοντες κινδύνου. Ένας παράγοντας κινδύνου αυξάνει την πιθανότητα εμφάνισης ενός όγκου, αλλά δεν είναι ούτε απαραίτητη παράμετρος, ούτε και αρκετή από μόνη της για να προκαλέσει καρκίνο. Ένας παράγοντας κινδύνου δεν αποτελεί ο ίδιος την αιτία του καρκίνου.

**Κάποιοι άνθρωποι, οι οποίοι έχουν τέτοιους παράγοντες κινδύνου, δεν θα αναπτύξουν ποτέ σάρκωμα μαλακών μορίων και κάποιοι άλλοι άνθρωποι χωρίς παράγοντες κινδύνου, μπορεί παρόλα αυτά να εμφανίσουν καρκίνο.**

Οι κύριοι παράγοντες κινδύνου για την εμφάνιση σαρκώματος μαλακών μορίων είναι οι ακόλουθοι:

- Γενετική προδιάθεση: Κληρονομικές ή επίκτητες καταστάσεις μπορεί να σχετίζονται με σάρκωμα μαλακών μορίων.

- Το σύνδρομο Li-Fraumeni είναι μια γενετική κληρονομική κατάσταση που οφείλεται σε μετάλλαξη ενός ογκοκατασταλτικού γονιδίου, δηλαδή ενός γονιδίου που βοηθά να προστατευθούν τα κύτταρα από τον όγκο. Ασθενείς με αυτό το σπάνιο σύνδρομο είναι πιο πιθανό να παρουσιάσουν διάφορα είδη καρκίνου, συμπεριλαμβανομένου του σαρκώματος μαλακών μορίων.
- Η οικογενής Αδενοματώδης Πολυποδίαση (Familial Adenomatous Polyposis) είναι μία κατάσταση η οποία χαρακτηρίζεται από μεταλλάξεις στο γονίδιο APC (adenomatous polyposis coli) που είναι ογκοκατασταλτικό γονίδιο. Οικογένειες που πλήττονται από αυτό, αναπτύσσουν εκατοντάδες έως χιλιάδες εντερικούς πολύποδες οι οποίοι πιο συχνά αναπτύσσονται από την δεύτερη δεκαετία της ζωής. Οι εντερικοί πολύποδες είναι καλοήθεις όγκοι οι οποίοι μπορεί να εξελιχθούν σε καρκίνο στο έντερο. Υπάρχει επίσης και μεγάλη συχνότητα από ενδοκοιλιακούς δεσμοειδείς όγκους ανάμεσα στους ασθενείς με οικογενή αδενοματώδη πολυποδίαση.
- Το σύνδρομο Gardner είναι ένας τύπος της οικογενής αδενοματώδης πολυποδίασης ο οποίος σχετίζεται με την ανάπτυξη καλοήθων όγκων όπως οστεώματα, επιδερμοειδείς κύστες και ινώματα. Υπάρχει υψηλή συχνότητα ενδοκοιλιακών δεσμοειδών όγκων, (ένα είδος όγκου μαλακών μορίων) ανάμεσα στους ασθενείς με σύνδρομο Gardner.
- Το σύνδρομο ρετινοβλαστώματος (RB) είναι οικογενές σύνδρομο το οποίο χαρακτηρίζεται από την μετάλλαξη του γονιδίου του ρετινοβλαστώματος το οποίο είναι ογκοκατασταλτικό γονίδιο. Οι ασθενείς συνήθως αναπτύσσουν επιθετικούς όγκους της ρετίνας και στα δύο μάτια κατά την περίοδο της εμβρυϊκής ανάπτυξης. Σαρκώματα των μαλακών μορίων και οστών μπορούν να αναπτυχθούν αργότερα κατά τη διάρκεια της ζωής.





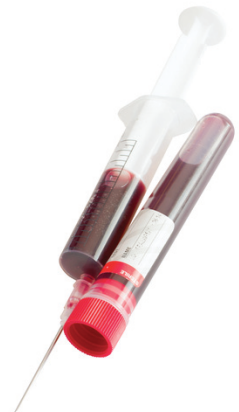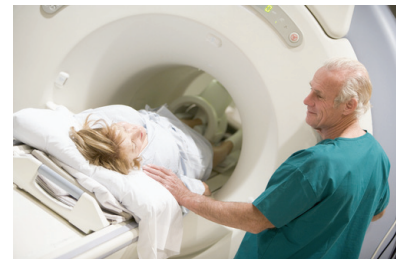- Νευροϊνομάτωση 1: (νόσος von Recklinghausen), αυτή η κληρονομική νόσος χαρακτηρίζεται γενετικά από μία μετάλλαξη στο γονίδιο NF1 που είναι γονίδιο ογκοκατασταλτικό. Στα κλινικά χαρακτηριστικά περιλαμβάνονται παρουσία στο δέρμα πολλαπλών καλοήθων όγκων ευρείας εξάπλωσης γνωστά ως νευροϊνώματα και κηλίδες στο δέρμα χρώματος δίκην καφέ με γάλα (café-au-lait spots). Ασθενείς με νόσο von Recklinghausen έχουν αυξημένο κίνδυνο εμφάνισης περιφερικών επιθετικών όγκων των νεύρων (MPNST) και ως ένα μικρότερο βαθμό στρωματικών όγκων του γαστρεντερικού (GIST) και ραβδομυοσαρκωμάτων.
  - Νευροϊνομάτωση 2: το σύνδρομο αυτό προκαλείται από μεταλλάξεις στο ογκοκατασταλτικό γονίδιο NF2. Τυπικά σχετίζεται με σβαννώματα του ακουστικού νεύρου ή σε άλλα νεύρα. Υπάρχει μία προδιάθεση σε μηνιγγιώματα και γλοιώματα, δύο τύπους όγκων αναπτυσσόμενων από κύτταρα του νευρικού συστήματος.
  - Άλλες γενετικές καταστάσεις όπως το σύνδρομο βασικοκυτταρικού σπίλου, οζώδη σκλήρυνση και σύνδρομο Werner's σχετίζονται με ένα αυξημένο κίνδυνο ανάπτυξης σαρκώματος των μαλακών μορίων.
- Ιονίζουσα ακτινοβολία: Έκθεση σε ιονίζουσα ακτινοβολία μπορεί να αυξήσει τον κίνδυνο εμφάνισης σαρκωμάτων των μαλακών μορίων ακόμη και με την απουσία άλλων παραγόντων κινδύνου. Τα σαρκώματα μπορούν σε σπάνιες περιπτώσεις να αναπτυχθούν μετά από έκθεση σε ακτινοβολία που δίδεται για τη θεραπεία άλλων καρκίνων, όπως ο καρκίνος του μαστού ή το λέμφωμα. Σε αυτές τις περιπτώσεις το σάρκωμα κυρίως ξεκινά σε μία περιοχή του σώματος που είχε αντιμετωπιστεί με ακτινοβολία. Η συχνότητα αυξάνεται με τη δόση της ακτινοβολίας που χορηγήθηκε και μειώνεται με την ηλικία. Ο μέσος χρόνος μεταξύ της έκθεσης σε ακτινοβολία και της διάγνωσης σαρκώματος είναι περίπου δέκα χρόνια. Η έκθεση σε ακτινοβολία είναι ωστόσο μία πολύ σπάνια αιτία σαρκωμάτων των μαλακών μορίων.
- Χημικοί παράγοντες: πολλά καρκινογόνα χημικά αποτελούν παράγοντες κινδύνου για σαρκώματα των μαλακών μορίων αν και λίγοι από αυτούς τους συσχετισμούς έχουν αποδειχθεί. Υπάρχει μία συσχέτιση μεταξύ της έκθεσης σε βινυλοχλωρίδιο ή αρσενικό και του ηπατικού αγγειοσαρκώματος (ενός τύπου σαρκώματος μαλακών μορίων) και μεταξύ της εκθέσεως σε ζιζανιοκτόνα (πχ rhenoxy herbicides ή dioxins) και των σαρκωμάτων μαλακών μορίων γενικά. Επαγγελματική, συστηματική έκθεση ενέχει ακόμα μεγαλύτερο κίνδυνο.

## ΠΩΣ ΓΙΝΕΤΑΙ Η ΔΙΑΓΝΩΣΗ ΤΩΝ ΣΑΡΚΩΜΑΤΩΝ ΤΩΝ ΜΑΛΑΚΩΝ ΜΟΡΙΩΝ;

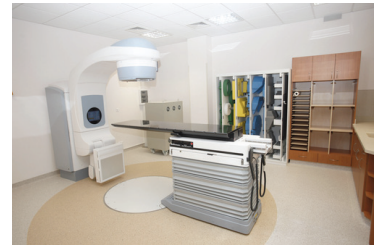Τα σαρκώματα συχνά, δεν εμφανίζουν συμπτώματα για μεγάλο χρονικό διάστημα, μέχρι να γίνουν αρκετά μεγάλα και να πιέσουν κάποιο όργανο ή νεύρο ή μυ. Μπορεί να αναπτυχθούν σε οποιοδήποτε μέρος του σώματος, και τα συμπτώματα εξαρτώνται από το σημείο του σώματος που έχει επηρεαστεί. Πιο συχνά διαπιστώνεται όταν μία μάζα εμφανίζεται στο πόδι, στο χέρι ή στον κορμό. Μπορεί επίσης να εντοπιστούν κατά την διερεύνηση άλλων συμπτωμάτων ή κατά τη διάρκεια μία επέμβασης ρουτίνας.

Η διάγνωση ενός σαρκώματος βασίζεται στις ακόλουθες εξετάσεις:

- 1. Ιατρικό ιστορικό και κλινική εξέταση.** Ο ιατρός σας, θα ξεκινήσει λαμβάνοντας το πλήρες ιατρικό ιστορικό σας, ρωτώντας πότε έκαναν τα συμπτώματα την εμφάνισή τους και πως μεταβλήθηκαν με την πάροδο του χρόνου και θα ερευνήσει για παράγοντες κινδύνου. Κατόπιν, θα διεξάγει μία πλήρη κλινική φυσική εξέταση, συμπεριλαμβανομένης και της περιοχής που υπάρχει η μάζα ή και ο πόνος. Αν το σάρκωμα βρίσκεται σε οποιοδήποτε μέρος του χεριού ή του ποδιού, το πιο κοινό σύμπτωμα είναι ένα άβολο πρήξιμο. Υπάρχουν περιπτώσεις που αυτό το πρήξιμο μπορεί να είναι επώδυνο ή μαλακό, αλλά μπορεί να είναι και ανώδυνο. Αν το σάρκωμα εντοπίζεται στο κεντρικό μέρος του σώματος (κορμός), τα συμπτώματα θα εξαρτώνται από το όργανο που έχει προσβληθεί. Για παράδειγμα, ένα σάρκωμα στον πνεύμονα, μπορεί να προκαλέσει δύσπνοια και βήχα, μία μάζα στην κοιλία θα μπορούσε να προκαλέσει κοιλιακό άλγος, έμετο και δυσκοιλιότητα, ένα σάρκωμα που προσβάλλει τη μήτρα θα μπορούσε να προκαλέσει αιμορραγία μήτρας και πόνο σε χαμηλότερο μέρος της κοιλίας, εμφανιζόμενο εκτός της μηνιαίας περιόδου ή μετά την εμμηνόπαυση.
- 2. Αιματολογικές εξετάσεις.** Δείγμα αίματος λαμβάνεται ώστε να ελεγχθεί η γενική κατάσταση της υγείας σας και να ερευνηθεί η λειτουργία του συκωτιού, των νεφρών και των κυττάρων του αίματος.
- 3. Ακτινολογικές εξετάσεις.** Χρησιμοποιείται μία ευρεία γκάμα απεικονιστικών μεθόδων προκειμένου να ελεγχθεί το εσωτερικό του σώματος ώστε να καθοριστεί η έκταση του σαρκώματος μαλακών μορίων και να εξακριβωθεί η παρουσία ή η απουσία απομακρυσμένης μεταστατικής νόσου.
  - **Ακτινογραφία θώρακος:** Μία απλή ακτινογραφία θώρακος θα μπορούσε να λάβει χώρα ώστε να εξακριβωθεί κατά πόσο το σάρκωμα έχει εξαπλωθεί στους πνεύμονες καθώς είναι ένα από τα πιο συνήθη σημεία στα οποία μπορεί να εξαπλωθεί.



- **Υπερηχογράφημα:** Τύπος εξέτασης που χρησιμοποιεί ηχητικά κύματα και τις αντανakλάσεις τους ώστε να δημιουργήσει εικόνες εσωτερικά του σώματος. Υπάρχουν διαφορετικά είδη υπερηχογραφήματων τα οποία εξαρτώνται από το ποιο μέρος του σώματος εξετάζεται και γιατί. Ένα εξωτερικός υπέρηχος μπορεί να χρησιμοποιηθεί ώστε να εξεταστεί το συκώτι, οι νεφροί και άλλα όργανα της κοιλιακής χώρας και της λεκάνης ή η καρδιακή λειτουργία. Ένας καθετήρας υπέρηχου τοποθετημένος εντός του κόλπου, επιτρέπει στον ιατρό να εξετάσει τη μήτρα. Ο ενδοσκοπικός υπέρηχος (EUS) χρησιμοποιεί ένα όργανο λυχνίας, ονομαζόμενο ενδοσκόπιο με ενσωματωμένο σκάνερ υπέρηχου, το οποίο χρησιμοποιεί ηχητικά κύματα για να παράγει εικόνες από τα κοιλιακά όργανα.
- **Αξονική τομογραφία:** Μία ηλεκτρονικοποιημένη τομογραφία ελέγχου είναι μία τεχνική ακτινών χ που παράγει λεπτομερείς εικόνες του εσωτερικού του σώματος. Μπορεί να σας ζητηθεί να πιείτε ένα υγρό σκιαγραφικής ουσίας και μπορεί να λάβετε ενδοφλέβια σκιαγραφική ουσία ώστε τα όργανα ή οι ιστοί να απεικονιστούν πιο καθαρά.
- **PETscan:** Η τομογραφία εκπομπής ποζιτρονίων χρησιμοποιείται κυρίως για να εξακριβωθεί αν το σάρκωμα έχει εξαπλωθεί σε άλλα σημεία του σώματος. Χρησιμοποιεί μία ουσία που περιέχει γλυκόζη, η οποία εγχύεται στον ασθενή. Αυτή η ακτινοσημασμένη ουσία βασισμένη στη γλυκόζη, απορροφάται από τα καρκινικά κύτταρα τα οποία είναι λιγότερο ικανά να την εξαφανίσουν εν σχέση με τους φυσιολογικούς ιστούς, οπότε παραμένει παγιδευμένη στους καρκινικούς ιστούς. Οι έλεγχοι Pet scan μπορούν επίσης να χρησιμοποιηθούν για να εξεταστεί η επίδραση της θεραπείας στους όγκους.
- **Μαγνητική Ακτινογραφία MRI:** Η Μαγνητική τομογραφία χρησιμοποιεί μαγνητικά πεδία και μαγνητικά κύματα ακτινοβολίας για να δημιουργήσει μία σειρά λεπτομερών εικόνων του ιστού του σώματος. Η μαγνητική τομογραφία είναι ικανή να δείξει πιο καθαρά μαλακούς ιστούς από άλλους τύπους ακτινογραφίας. Συνήθως χρησιμοποιείται για όγκους των άκρων.
- **Σπινθηρογράφημα οστών.** Είναι ένας τύπος ακτινογραφικού ελέγχου που χρησιμοποιεί ακτινοσημασμένη ουσία για να εντοπίσει αν το σάρκωμα έχει εξαπλωθεί στα οστά. Αυτή η ραδιοσημασμένη ουσία ταξιδεύει σε περιοχές οστικών μεταβολών, που εμφανίζονται πιο φωτεινές και υποδεικνύουν πιθανή εξάπλωση του όγκου.



4. **Ιστοπαθολογική εξέταση.** Η ιστοπαθολογική εξέταση διενεργείται σε ένα κομμάτι ιστού μετά από βιοψία ή μετά από την ολική αφαίρεση του όγκου μέσω της χειρουργικής επέμβασης. Μόνο η ιστοπαθολογική εκτίμηση του όγκου θα καθορίσει αν ο όγκος είναι σάρκωμα μαλακών μορίων και ποιος είναι ο υπότυπος του σαρκώματος. Επίσης θα αναδείξει και το βαθμό διαφοροποίησης, το βαθμό δηλαδή της επιθετικότητας των κυττάρων που δημιουργούν τον όγκο. Οι βαθμοί επεξηγούνται παρακάτω στο κείμενο.

Η βιοψία λαμβάνει δείγμα του όγκου, το οποίο θα εξεταστεί στο μικροσκόπιο για έλεγχο ύπαρξης καρκινικών κυττάρων. Διαφορετικά είδη βιοψίας μπορούν να χρησιμοποιηθούν όπως βιοψία διά λεπτής βελόνης, βιοψία διά εκτομής και ανοιχτή βιοψία.



- Βιοψία διά λεπτής βελόνης: Ένα δείγμα κυττάρων ή μέρος της μάζας απομακρύνεται χρησιμοποιώντας μία βελόνα. Πριν γίνει η βιοψία, δίνεται ένα τοπικό αναισθητικό με ένεση ώστε να μουδιάσει η περιοχή διότι μπορεί να ληφθούν διάφορα δείγματα. Αν η μάζα είναι βαθιά, εντός του σώματος, ο ιατρός μπορεί να χρησιμοποιήσει υπέρηχο ή αξονικό τομογράφο ώστε να καθοδηγήσει τη βελόνα στο σωστό σημείο.
- Βιοψία διά εκτομής: Κατόπιν αναισθησίας, χρησιμοποιείται νυστέρι ώστε να απομακρυνθεί ένα δείγμα από τη μάζα ή από ολόκληρο τον όγκο (εκτομή). Αυτή είναι η πιο πρακτική επιλογή για μικρά σαρκώματα κοντά στην επιφάνεια του σώματος (<5 εκατοστά επιφανειακές αλλοιώσεις).
- Ανοιχτή βιοψία: Ένα νυστέρι χρησιμοποιείται για να ανοιχθεί η περιοχή και να ληφθεί ένα δείγμα ιστού από τη μάζα ή από ολόκληρο τον όγκο, μπορεί να λάβει χώρα κατόπιν τοπικής ή ολικής αναισθησίας το οποίο εξαρτάται από τη θέση και το βάθος- έκταση του όγκου.



## ΤΙ ΕΙΝΑΙ ΣΗΜΑΝΤΙΚΟ ΝΑ ΓΝΩΡΙΖΕΙ ΚΑΝΕΙΣ ΓΙΑ ΝΑ ΚΑΘΟΡΙΣΕΙ ΤΗ ΒΕΛΤΙΣΤΗ ΘΕΡΑΠΕΙΑ;

Οι ιατροί χρειάζεται να συνυπολογίσουν πολλές παραμέτρους τόσο του ασθενούς όπως και του καρκίνου προκειμένου να αποφασίσουν για την καλύτερη θεραπεία.

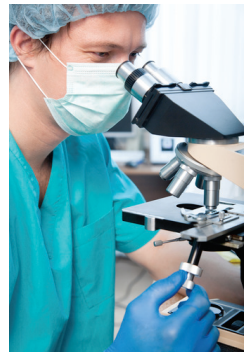


### Σχετικές πληροφορίες που αφορούν τον ασθενή.

- Γενικότερη κατάσταση της υγείας του
- Προσωπικό ιατρικό ιστορικό
- Οικογενειακό ιστορικό
- Για της γυναίκες, στάδιο εμμηνόπαυσης, που σε ορισμένες περιπτώσεις απαιτείται να ληφθεί δείγμα αίματος ώστε να μετρηθούν τα επίπεδα κάποιων ορμονών στο αίμα.
- Κλινική εξέταση από ιατρό
- Αποτελέσματα από αιματολογικές εξετάσεις για να εκτιμηθούν τα λευκά αιμοσφαίρια, τα ερυθρά αιμοσφαίρια και τα αιμοπετάλια και από εξετάσεις που γίνονται για να αποκλειστούν προβλήματα στην καρδιά, στο συκώτι και στους νεφρούς.

### Σχετικές πληροφορίες που αφορούν τον καρκίνο.

- **Αποτελέσματα της βιοψίας**  
Το δείγμα του όγκου που ελήφθη από τη βιοψία, θα εξεταστεί στο εργαστήριο. Αυτή η εξέταση ονομάζεται ιστοπαθολογική. Η δεύτερη ιστοπαθολογική εξέταση περιέχει την εξέταση όλου του όγκου αφού απομακρυνθεί χειρουργικά. Είναι πολύ σημαντικό να επιβεβαιώνονται τα αποτελέσματα της βιοψίας ώστε να παρέχονται περισσότερες πληροφορίες για τον καρκίνο. Τα αποτελέσματα της εξέτασης της βιοψίας πρέπει να περιλαμβάνουν:
  - **Ιστολογικός τύπος:** Τα σαρκώματα των μαλακών μορίων περιλαμβάνουν πολλούς διαφορετικούς ιστολογικούς υποτύπους. Συνίσταται απαραίτητα η εξέταση της βιοψίας και του όγκου να διενεργείται από εξειδικευμένο παθολογοανατόμο σε εξειδικευμένο ιατρικό κέντρο. Οι πιο συχνόι υποτύποι σαρκωμάτων μαλακών μορίων στους ενήλικες περιλαμβάνουν:
    - **Αδιαφοροποίητο (ή αταξινόμητο) πλειομορφικό σάρκωμα μαλακών μορίων:** αν και σπάνιο είναι το πιο συχνό σάρκωμα στην ζωή των ενηλίκων. Μπορεί να αναπτυχθεί σε οποιοδήποτε μέρος του σώματος, αλλά, πιο συχνά στο πόδι, ειδικά στο μηρό.



- **Λιποσάρκωμα:** αναπτύσσεται από κύτταρα που αποθηκεύουν το λίπος, σε μαλακούς ιστούς που βρίσκονται εν τω βάθει. Μπορεί να εμφανιστεί σε όλα τα μέρη του σώματος αλλά περισσότερες από τις μισές περιπτώσεις τα λιποσαρκώματα εμφανίζονται στο μηρό και πάνω από το 1/3 στην κοιλιά.
- **Λειομυοσάρκωμα:** αναπτύσσεται από κύτταρα σε έναν τύπο μυϊκού ιστού ονομαζόμενο λείος μυς. Λείοι μύες εντοπίζονται στα τοιχώματα των οργάνων όπως η καρδιά και το στομάχι, καθώς επίσης και στα τοιχώματα των αιμοφόρων αγγείων. Αυτό σημαίνει ότι μπορεί να αναπτυχθούν οπουδήποτε στο σώμα, αλλά πιο συχνά παρατηρούνται στα τοιχώματα της μήτρας, στα άκρα και στο στομάχι.
- **Συνοβιακό σάρκωμα:** συνήθως εντοπίζεται κοντά στις κύριες αρθρώσεις των χεριών, των ποδιών και στο λαιμό.
- **Κακοήθης περιφερικός όγκος των νευρικών ελύτρων, (MPNST):** αναπτύσσεται από συνδετικό ιστό που περιβάλλει το νεύρο. Αποκαλούνται επίσης νευροϊνοσαρκώματα ή κακοήθη σβαννώματα.
- **Αγγειοσάρκωμα:** αναπτύσσεται στις εσωτερικές στρώσεις των αιμοφόρων αγγείων και μπορεί να εμφανιστεί σε οποιοδήποτε μέρος του σώματος. Πιο συχνά απαντάται στο δέρμα, στο μαστό, στο συκώτι, στο σπλήνα και στους εν τω βάθει ιστούς.
- **Μονήρης ινώδης όγκος:** κυρίως αναπτύσσεται στον υπεζωκότα.
- **Δερματοϊνωσάρκωμα Protuberans (DFSP):** αναπτύσσεται στα εν τω βάθει στρώματα του δέρματος και κυρίως συναντάται στον κορμό αλλά και στα χέρια, στα πόδια, στο κεφάλι και στις περιοχές του λαιμού.
- **Δεσμοπλαστικός όγκος μικροκυτταρικού κυττάρου (DSRCT):** παρουσιάζεται στην εφηβία και στους νεαρούς ενήλικες και γενικά παρουσιάζει επιθετική πορεία. Συχνά παρουσιάζεται με κλινική εικόνα εκτεταμένης εξάπλωσης στην κοιλιακή χώρα.
- **Ραβδομυοσάρκωμα:** αναπτύσσεται από κύτταρα που φτιάχνουν τους σκελετικούς μύες, μεις τους οποίους κάποιος μπορεί να ελέγξει. Ωστόσο, το ραβδομυοσάρκωμα μπορεί να αναπτυχθεί από κύτταρα που φτιάχνουν μύς σχεδόν σε όλο το σώμα, ακόμη και σε μέρη/όργανα που κανονικά υπάρχει έλλειψη σκελετικών μυών. Τα πιο συνήθη μέρη για το ραβδομυοσάρκωμα είναι το κεφάλι, ο λαιμός, η κύστη, ο κόλπος, τα χέρια, τα πόδια και ο κορμός του σώματος. Πολύ σπάνια το ραβδομυοσάρκωμα αναπτύσσεται στον αδένα του προστάτη, στο μέσο αυτί ή στα χοληφόρα.

*Δεσμοειδείς όγκοι που επίσης ονομάζονται επιθετικές ινοματώσεις, είναι σπάνιοι όγκοι που δεν είναι επίσημα σαρκώματα. Συνήθως κατηγοριοποιούνται μαζί με τα σαρκώματα μαλακών μορίων επειδή αναπτύσσονται από τους ινοβλάστες, που είναι κύτταρα εντοπιζόμενα σε όλο το σώμα και παρέχουν υποστήριξη και προστασία σε όργανα όπως ο πνεύμονας, το συκώτι, τα αιμοφόρα αγγεία, η καρδιά, οι νεφροί, το δέρμα, τα σπλάχνα κλπ. Οι δεσμοειδείς όγκοι μπορούν να αναπτυχθούν σε οποιοδήποτε μέρος του σώματος. Οι βασικές αρχές θεραπείας των δεσμοειδών όγκων περιγράφονται σε αυτόν τον οδηγό για ασθενείς.*



- **Βαθμός διαφοροποίησης:** Ο βαθμός διαφοροποίησης του όγκου υποδεικνύει πόσο επιθετικός φαίνεται ο όγκος όταν αναλύεται στο μικροσκόπιο από έναν ιατρό που ονομάζεται παθολογοανατόμος. Στα σαρκώματα των μαλακών μορίων, λαμβάνει υπόψη πόσο πολύ μοιάζει ο όγκος με τον κανονικό ιστό (διαφοροποίηση), πόσα από τα κύτταρα φαίνεται ότι διχτομούνται (μιτωτική καταμέτρηση) και τι ποσοστό του όγκου αποτελείται από νεκρό ιστό (νέκρωση). Το σύστημα μέτρησης που προτάθηκε από τη Γαλλική Εθνική Ομοσπονδία Κέντρων για τον καρκίνο (FNCLCC) είναι αυτό που συνήθως χρησιμοποιείται, το οποίο διαχωρίζει τρία στάδια επιθετικότητας βασιζόμενο στη διαφοροποίηση, τη νέκρωση και το μιτωτικό δείκτη. Βάση αυτών των τριών χαρακτηριστικών, οι όγκοι κατηγοριοποιούνται σε στάδιο 1(χαμηλός βαθμός), στάδιο 2(μεσαίος) και στάδιο 3(υψηλός). Όσο πιο χαμηλός είναι ο βαθμός διαφοροποίησης, τόσο καλύτερη είναι η πρόγνωση.
- **Μοριακό προφίλ:** Επιπλέον πληροφορίες μπορεί να προκύψουν σχετικά με τα χαρακτηριστικά του όγκου. Οι πληροφορίες αυτές βασίζονται σε δομές (όπως τα χρωμοσώματα ή τα γονίδια) και σε μόρια (όπως οι πρωτεΐνες) των κυττάρων. Αυτές οι αναλύσεις διενεργούνται ώστε να επιβεβαιώσουν ή να αποσαφηνίσουν τον ιστολογικό υπότυπο του σαρκώματος μαλακών μορίων. Με αυτόν τον τρόπο παρέχονται επιπλέον πληροφορίες για την πρόγνωση της νόσου που βοηθούν τη θεραπευτική απόφαση, ειδικά αναφορικά με τη χρήση στοχευμένων θεραπειών, θεραπειών δηλαδή που δρουν δεσμεύοντας μία συγκεκριμένη πρωτεΐνη ή δομή των κυττάρων αναστέλλοντας έτσι τη λειτουργία τους.
- **Σταδιοποίηση**

Οι ιατροί χρησιμοποιούν τη σταδιοποίηση για να εκτιμήσουν την έκταση του καρκίνου στο σώμα, το οποίο είναι σημαντικός καθοριστικός παράγοντας για την πρόγνωση. Το σύστημα σταδιοποίησης που χρησιμοποιείται ευρέως για τα σαρκώματα μαλακών μορίων είναι το σύστημα TNM. Ο συνδυασμός του T (μέγεθος του όγκου και επέκτασή του σε γύρω ιστούς), N(συμμετοχή των λεμφαδένων) και του M (μετάσταση ή εξάπλωση του καρκίνου σε άλλα όργανα του σώματος) θα κατηγοριοποιήσουν τον καρκίνο σε κάποιο από τα ακόλουθα στάδια που περιγράφονται παρακάτω. Για τα σαρκώματα μαλακών μορίων, το σύστημα TNM συνυπολογίζει επίσης το βαθμό διαφοροποίησης (grade), που στα σαρκώματα μαλακών μορίων είναι ένας πολύ σημαντικός παράγοντας πρόγνωσης. Το στάδιο είναι θεμελιώδες για να ληφθεί η σωστή απόφαση σχετικά με τη θεραπεία. Όσο πιο χαμηλό είναι το στάδιο τόσο καλύτερη είναι η πρόγνωση.

Ο ακόλουθος πίνακας παρουσιάζει τα διαφορετικά στάδια για σαρκώματα των μαλακών μορίων. Οι ορισμοί είναι σχετικά τεχνικοί οπότε συνίσταται η συμβολή των ιατρών για λεπτομερέστερες εξηγήσεις.

Στάδιο	Ορισμός
Στάδιο IA	Όγκος <ul style="list-style-type: none"> <li>- Βαθμός διαφοροποίησης 1</li> <li>- Δεν είναι μεγαλύτερος από 5 εκατοστά στη μέγιστη διάστασή του,</li> <li>- δεν έχει εξαπλωθεί σε λεμφαδένα ή σε άλλα μέρη του σώματος.</li> </ul>
Στάδιο IB	Όγκος <ul style="list-style-type: none"> <li>- Βαθμός διαφοροποίησης 1</li> <li>- είναι μεγαλύτερος από 5 εκατοστά στο μέγιστη διάστασή του,</li> <li>- δεν έχει εξαπλωθεί σε λεμφαδένα ή σε άλλα μέρη του σώματος.</li> </ul>
Στάδιο IIA	Όγκος <ul style="list-style-type: none"> <li>- Βαθμός διαφοροποίησης 2 ή 3,</li> <li>- είναι μεγαλύτερος από 5 εκατοστά στο μέγιστη διάστασή του,</li> <li>- δεν έχει εξαπλωθεί σε λεμφαδένα ή σε άλλα μέρη του σώματος.</li> </ul>
Στάδιο IIB	Όγκος <ul style="list-style-type: none"> <li>- Βαθμός διαφοροποίησης 2,</li> <li>- είναι μεγαλύτερος από 5 εκατοστά στο μέγιστη διάστασή του,</li> <li>- δεν έχει εξαπλωθεί σε λεμφαδένα ή σε άλλα μέρη του σώματος.</li> </ul>
Στάδιο III	Όγκος <ul style="list-style-type: none"> <li>- Είτε βαθμός διαφοροποίησης 3, μεγαλύτερος από 5 εκατοστά στη μέγιστη διάστασή του, που δεν έχει εξαπλωθεί σε λεμφαδένα ή σε άλλα μέρη του σώματος,</li> <li>- είτε έχει εξαπλωθεί στους λεμφαδένες, ανεξαρτήτως του μεγέθους ή του βαθμού διαφοροποίησης.</li> </ul>
Στάδιο IV	Όγκος <ul style="list-style-type: none"> <li>- ανεξαρτήτως του μεγέθους ή του βαθμού διαφοροποίησης, που έχει εξαπλωθεί σε άλλα μέρη του σώματος (μετάσταση).</li> </ul>

## ΠΟΙΕΣ ΕΙΝΑΙ ΟΙ ΕΠΙΛΟΓΕΣ ΤΗΣ ΘΕΡΑΠΕΙΑΣ;

Η θεραπευτική προσέγγιση γίνεται μέσω μιας διεπιστημονικής ομάδας ιατρών με υψηλό επίπεδο εμπειρίας στη διαχείριση αυτών των όγκων (εξειδικευμένο κέντρο αναφοράς). Αυτό προϋποθέτει μια συνάντηση διαφορετικών ειδικοτήτων, που ονομάζεται ογκολογικό συμβούλιο. Στη συνάντηση αυτή, ο σχεδιασμός της θεραπείας θα συζητηθεί, σύμφωνα με τις σχετικές πληροφορίες που αναφέρθηκαν προηγουμένως.



Η θεραπευτική προσέγγιση συνήθως συνδυάζει διάφορες παραμέτρους:

- Τοπική αντιμετώπιση του καρκίνου, όπως η χειρουργική επέμβαση ή ακτινοθεραπεία.
- Αντιμετώπιση του καρκίνου σε όλο το σώμα με συστηματική θεραπεία, όπως η χημειοθεραπεία \*.

Το είδος της θεραπείας θα εξαρτηθεί από το στάδιο του σάρκωματος, τα χαρακτηριστικά του όγκου συνεκτιμώντας τους κινδύνους για τον ασθενή.

Οι θεραπείες έχουν τα οφέλη τους, τους κινδύνους και τις αντενδείξεις τους. Συνιστάται οι ασθενείς να ρωτήσουν τους γιατρούς τους για τα αναμενόμενα οφέλη και τους κινδύνους της κάθε θεραπείας, προκειμένου να ενημερωθούν για τις συνέπειες της θεραπείας. Για κάποιες θεραπείες, πολλές δυνατότητες είναι διαθέσιμες και η επιλογή θα πρέπει να εξετάζεται σύμφωνα με την στάθμιση μεταξύ των πλεονεκτημάτων και των κινδύνων.

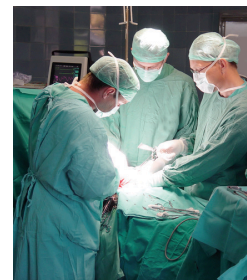### Θεραπεία για εντοπισμένο στάδιο

*Τα σαρκώματα μαλακών μορίων θεωρούνται εντοπισμένα όταν εξακολουθούν να περιορίζονται στην πρωτογενή θέση και δεν έχουν εξαπλωθεί σε κοντινούς ιστούς ή σε άλλες περιοχές του σώματος. Σε αυτό το στάδιο, ο κύριος θεραπευτικός στόχος είναι να αφαιρεθεί το σύνολο του όγκου με χειρουργική επέμβαση όποτε είναι δυνατόν. Η ακτινοθεραπεία και η χημειοθεραπεία μπορεί επίσης να χρησιμοποιηθεί για να αυξήσει την πιθανότητα ίασης ή να μειώσει τον κίνδυνο επανεμφάνισης του όγκου.*

Η θεραπεία για εντοπισμένο στάδιο σαρκώματος μαλακών μορίων περιλαμβάνει επιλογές θεραπείας που στοχεύουν να δράσουν τοπικά στην περιοχή που έχει πληγεί από την ασθένεια.

#### Χειρουργείο

Πιο συχνά, η χειρουργική αφαίρεση είναι η συνήθης μέθοδος θεραπείας που χρησιμοποιείται για ένα σάρκωμα εντοπισμένου σταδίου. Δεδομένου ότι τα σαρκώματα μαλακών μορίων είναι σπάνια, η χειρουργική επέμβαση πρέπει να γίνεται από έναν χειρουργό που εξειδικεύεται στη θεραπεία τους. Ο στόχος των περισσότερων χειρουργικών επεμβάσεων ενός σαρκώματος είναι η πλήρης εκτομή χωρίς να αφήσει τίποτα πίσω (μικροσκοπικά αρνητικά όρια), μειώνοντας έτσι τον κίνδυνο της τοπικής υποτροπής.



#### Σαρκώματα των μαλακών μορίων

πληροφορίες έγγραφο βασίζονται στα κλινικά πρότυπα πρακτικής της Ευρωπαϊκής Κοινότητας Κλινικής Ογκολογίας (ESMO)-v2016.

Σελίδα 15

Η πληρότητα της χειρουργικής εκτομή μπορεί να οριστεί με διάφορους όρους:

- «R0» εκτομή σημαίνει πλήρη απομάκρυνση όλου του όγκου σε υγιή όρια όπως αυτό καθορίζεται από τον παθολογοανατόμο.
- «R1» εκτομή όταν τα όρια εκτομής δείχνουν παρουσία καρκινικών κυττάρων κατά την εξέταση στο μικροσκόπιο.
- «R2» εκτομή που υποδεικνύει μακροσκοπική υπολειμματική νόσο (ένα τμήμα του όγκου είναι ορατό με γυμνό μάτι).

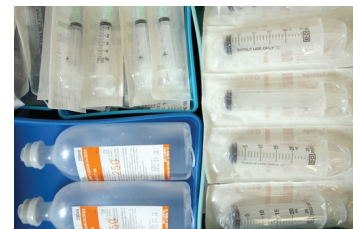Μικρού μεγέθους σαρκώματα μπορούν συνήθως να απομακρυνθούν αποτελεσματικά μόνο με χειρουργική επέμβαση. R1 και R2 όρια εκτομής μπορεί να χρειαστούν πρόσθετη χειρουργική επέμβαση. Άλλες επιλογές για τη θεραπεία μιας μη πλήρους εκτομής του όγκου είναι η ακτινοβολία και, ενδεχομένως, η χημειοθεραπεία.

### Ακτινοθεραπεία

Υψηλής διαφοροποίησης όγκοι, με εν τω βάθει εντόπιση και μεγαλύτεροι από 5 cm συχνά αντιμετωπίζονται με ένα συνδυασμό χειρουργικής επέμβασης και ακτινοθεραπείας. Η ακτινοθεραπεία μπορεί να χρησιμοποιηθεί πριν (προεγχειρητική) την χειρουργική επέμβαση (για να συρρικνωθεί το μέγεθος του όγκου επιτρέποντας να αφαιρεθεί πλήρως) ή μετά (μετεγχειρητική) την χειρουργική επέμβαση (για να εξαλείψει τυχόν εναπομείναντα καρκινικά κύτταρα). Νέα χειρουργική επέμβαση μπορεί να προταθεί στην περίπτωση θετικών ορίων εκτομής.

### Χημειοθεραπεία

Ο ρόλος της χημειοθεραπείας για τους ασθενείς που έχουν εντοπισμένη νόσο δεν είναι ξεκάθαρος. Η χημειοθεραπεία μπορεί να προταθεί μόνη της ή σε συνδυασμό με ακτινοθεραπεία πριν ή μετά τη χειρουργική επέμβαση σε επιλεγμένες περιπτώσεις. Δύο τέτοιες περιπτώσεις είναι:



- Όταν θεωρείται ότι υπάρχει υψηλός κίνδυνος υποτροπής (δηλαδή υψηλής διαφοροποίησης, εν τω βάθει όγκοι, μεγαλύτεροι από 5 εκατ). Σε αυτές τις περιπτώσεις, ο στόχος είναι να μειωθεί ο κίνδυνος της απομακρυσμένης υποτροπής, ενώ θα υπάρχει ενδεχομένως επιπλέον και τοπικό όφελος. Η χρήση της περιφερειακής υπερθερμίας σε συνδυασμό με χημειοθεραπεία έχει αποδειχθεί ότι παρατείνει την επιβίωση χωρίς υποτροπή της νόσου. Η περιφερειακή υπερθερμία χρησιμοποιεί μια μηχανή που τοποθετείται γύρω από την περιοχή προς θεραπεία. Το μηχάνημα θα θερμάνει την περιοχή για 60 λεπτά σε θερμοκρασία περίπου 42 ° C. Η θερμότητα σκοτώνει τα καρκινικά κύτταρα άμεσα, ενώ αυξάνει την αποτελεσματικότητα των χημειοθεραπευτικών φαρμάκων, και επάγει μια ανοσολογική απόκριση ενάντια στα κύτταρα του όγκου.
- Όταν η νόσος είναι εντοπισμένη, αλλά δεν μπορεί να αφαιρεθεί πλήρως ή όταν η εκτομή είναι ατελής επειδή μέρος του όγκου δεν μπόρεσε να απομακρυνθεί (θετικά όρια). Η ολική αφαίρεση ενός όγκου μπορεί πράγματι να μην είναι δυνατή για διάφορους λόγους, συμπεριλαμβανομένου του μεγέθους του ή της θέσης του που μπορεί να θεωρείται ως πολύ επικίνδυνη για χειρουργική αφαίρεση (συμμετοχή των μεγάλων αιμοφόρων αγγείων, των νεύρων, κλπ). Θα μπορούσε επίσης να είναι λόγω άλλων συνθηκών υγείας που θα μπορούσαν να αυξήσουν τον κίνδυνο μιας χειρουργικής επέμβασης.

### Σαρκώματα των μαλακών μορίων

πληροφορίες έγγραφο βασίζονται στα κλινικά πρότυπα πρακτικής της Ευρωπαϊκής Κοινότητας Κλινικής Ογκολογίας (ESMO)-v2016.

Σελίδα 16



Σήμερα, είναι σπάνιες οι περιπτώσεις ακρωτηριασμού για τη θεραπεία των σαρκώματων των άκρων γιατί είναι συχνά δυνατό να αφαιρεθεί μόνο ο καρκίνος και οι γειτονικοί ιστοί χρησιμοποιώντας μια συντηρητική προσέγγιση, γνωστή ως «διάσωση του άκρου», ενδεχομένως με τη συμβολή πέρα του χειρουργείου και άλλων μεθόδων θεραπείας, συμπεριλαμβανομένων της ακτινοθεραπείας και της χημειοθεραπείας. Σε λίγες επιλεγμένες περιπτώσεις, μπορεί να προταθεί μια διαδικασία γνωστή ως υπερθερμικής περιοχικής έγχυσης άκρου. Πρόκειται για μια χειρουργική τεχνική που έχει ως στόχο την έγχυση υψηλής δόσης χημειοθεραπείας στο προσβεβλημένο χέρι ή πόδι, το οποίο έχει προηγουμένως θερμανθεί σε μια θερμοκρασία περίπου 41 ° C για να κάνει τα καρκινικά κύτταρα πιο ευάλωτα στην επίδραση της χημειοθεραπείας. Η τεχνική αυτή απαιτεί προσωρινή διακοπή της κυκλοφορίας του αίματος προς και από το άκρο με χειρουργική επέμβαση. Με αυτή την τεχνική, υψηλή συγκέντρωση χημειοθεραπείας μπορεί να δοθεί μονό στο άκρο, με πολύ περιορισμένη διάχυση στο υπόλοιπο σώμα. Αυτό το μοντέλο της θεραπείας είναι πολύπλοκο και περιορίζεται σε κέντρα με εμπειρία σε αυτή την τεχνική.

### **Θεραπευτικό πλάνο για προχωρημένη νόσο**

*Τα σαρκώματα μαλακών μοριών θεωρούνται προχωρημένη νόσο όταν έχουν εξαπλωθεί από όπου ξεκίνησαν σε άλλα μέρη του σώματος. Αυτό είναι γνωστό ως μεταστατικός καρκίνος. Σε αυτό το στάδιο, ο κύριος θεραπευτικός στόχος είναι να ελεγχθεί ο καρκίνος, οδηγώντας σε μια καλύτερη ποιότητα ζωής μέσω της ανακούφισης των συμπτωμάτων του ασθενούς.*

Δεν υπάρχει μόνο μια κατηγορία προχωρημένης νόσος και η απόφαση σχετικά με την καλύτερη θεραπευτική στρατηγική απαιτεί προσεκτική εξέταση των διαφορετικών επιλογών από μια διεπιστημονική ομάδα.

Περιστασιακά, η χειρουργική επέμβαση μπορεί να προταθεί σε μεταστατική νόσο είτε για να ανακουφίσει τα συμπτώματα είτε για να θεραπεύσει τον καρκίνο, όπως σε ορισμένες ειδικές περιπτώσεις, κυρίως όταν οι μεταστάσεις που εντοπίζονται στους πνεύμονες είναι σχετικά λίγες, αυξάνονται σιγά-σιγά, και δεν συνοδεύονται από εξω-πνευμονικές μεταστάσεις.

Ακτινοθεραπεία μπορεί επίσης να δοθεί για την ανακούφιση των συμπτωμάτων και τον έλεγχο των μεταστάσεων, ιδίως των οστικών.

Ωστόσο, η κύρια θεραπευτική προσέγγιση στην περίπτωση της νόσου σε προχωρημένο στάδιο είναι η χρήση συστηματικής θεραπείας, η οποία περιλαμβάνει τόσο τη χημειοθεραπεία, αλλά και τη μοριακά στοχευμένη θεραπεία. Κάθε τύπος φαρμάκου λειτουργεί με διαφορετικό τρόπο, αλλά όλα επιδιώκουν να αλλάξουν τον τρόπο που ένα καρκινικό κύτταρο αναπτύσσεται, διαιρείται και επιδιορθώνεται.

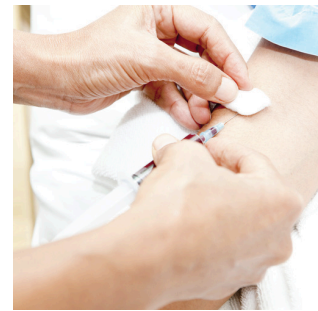### **Χημειοθεραπεία**

Η χημειοθεραπεία είναι ο στυλοβάτης της θεραπείας της νόσου σε προχωρημένο στάδιο, καθώς τα φάρμακα που χορηγούνται εισέρχονται στην κυκλοφορία του αίματος και φτάνουν στα καρκινικά κύτταρα σε όλο το σώμα. Τα συνηθέστερα χημειοθεραπευτικά φάρμακα που χρησιμοποιούνται στα σαρκώματα μαλακών μοριών είναι η δοξορουβικίνη και άλλες ανθρακυκλίνες, η ιφωσφαμίδη, η τραβεκτεδίνη, η γεμισταβίνη, η δοσεταξέλη και η πακλιταξέλη. \*.

Αυτά τα φάρμακα μπορεί να χορηγηθούν μόνα τους ή σε συνδυασμό, και μπορούν να δοθούν είτε στα πλαίσια ημερήσιας νοσηλείας, είτε σε νοσηλευόμενους ασθενείς με εισαγωγή στο νοσοκομείο για μερικές ημέρες. Η χημειοθεραπεία δίνεται σε κύκλους, με κάθε περίοδο θεραπείας να αποτελείται από ένα αριθμό κύκλων που εξαρτάται από τον τύπο, τη θέση και το μέγεθος του σαρκώματος, αλλά και πώς ανταποκρίνεται στα φάρμακα.

Η χημειοθεραπεία ως πρώτη γραμμή θεραπείας σε ασθενείς με προχωρημένη νόσο θα πρέπει να βασίζεται στη δοξορουβικίνη ή στην επιρουβικίνη (και τα δύο φάρμακα ανήκουν στην ίδια «οικογένεια» που ονομάζεται ανθρακυκλίνες). Ωστόσο, σε ασθενείς με αγγειοσάρκωμα, η πακλιταξέλη(ή δοσεταξελή) μπορεί να προταθεί στη θέση της δοξορουβικίνης.

Προσθέτοντας άλλο φάρμακο (α) στη δοξορουβικίνη ή επιρουβικίνη μπορεί να οδηγήσει σε μεγαλύτερη συρρίκνωση του όγκου σε ορισμένους ασθενείς. Η επιλογή αυτή εξαρτάται κυρίως από τον ιστολογικό τύπο του καρκίνου, καθώς κάποια είδη σαρκωμάτων είναι γνωστό ότι είναι πιο ευαίσθητα σε συνδυασμό φαρμάκων χημειοθεραπείας οδηγώντας σε περαιτέρω συρρίκνωση. Στην πλειονότητα των περιπτώσεων, η ιφωσφαμίδη προτιμάται να χρησιμοποιείται σε συνδυασμό με δοξορουβικίνη ή επιρουβικίνη. Η δακαρβαζίνη σε συνδυασμό με δοξορουβικίνη ωστόσο προτιμάται για ασθενείς με λειομυοσάρκωμα ή με μονήρη ινώδες όγκο.



Εάν η πρώτη χημειοθεραπεία που χορηγείται δεν βοηθήσει, μια άλλη χημειοθεραπεία μπορεί να προταθεί ακόμη και αν και το αποδεδειγμένο κλινικό όφελος παραμένει περιορισμένο.

Η επιλογή του φαρμάκου (ων) θα εξαρτηθεί από το φάρμακα που έχουν ήδη δοθεί, καθώς και από τον ιστολογικό τύπο. Στα φάρμακα που μπορούν να δοθούν περιλαμβάνονται η ιφωσφαμίδη, η τραβεκτεδίνη, γεμισιταμπίνη, η δοσεταξελή και η πακλιταξέλη.

### Στοχευμένη θεραπεία

Στοχευμένη θεραπεία μπορεί επίσης να χρησιμοποιηθεί, Αυτές οι θεραπείες λειτουργούν με δέσμευση μιας συγκεκριμένης πρωτεΐνης ή δομής που εμπλέκεται στην ανάπτυξη και την εξέλιξη του όγκου. Οι παρενέργειες είναι διαφορετικές από τις παραδοσιακές παρενέργειες της χημειοθεραπείας, και εξαρτώνται από το μηχανισμό της δράσης του φαρμάκου. Τα στοχευμένα φάρμακα που έχουν εγκριθεί για χρήση σε σαρκώματα μαλακών μορίων στην Ευρώπη είναι:

- Το razoranib (σε σαρκώματα μαλακών μορίων, εκτός από λιποσαρκώματα)
- Imatinib (σε δερματοϊνοσαρκώματα, όταν αυτά απαιτούν συστηματική θεραπεία)

Υπάρχουν ενδείξεις υπέρ της χρήσης άλλων στοχευμένων θεραπειών για ασθενείς με ορισμένους σπάνιους ιστολογικούς τύπους όγκων. Συνιστάται να ρωτήσετε τους γιατρούς σχετικά με αυτές τις επιλογές.

### Ακτινοθεραπεία

Η ακτινοθεραπεία μπορεί να χορηγηθεί για την ανακούφιση των συμπτωμάτων ή την πρόληψη των επιπλοκών, όπως για παράδειγμα στην περίπτωση των οστικών μεταστάσεων.

### **Χειρουργική Αφαίρεση**

Χειρουργική Αφαίρεση των μεταστάσεων μπορεί να συσταθεί, ανάλογα με τη θέση τους και το ιστορικό της νόσου. Για παράδειγμα, στην περίπτωση μεταστάσεων στους πνεύμονες όταν εμφανίζονται μετά από μεγάλο χρονικό διάστημα μετά την αρχική θεραπεία και όταν, ο χειρουργός θεωρεί ότι μπορεί να αφαιρεθούν εντελώς.

### **Γιατί είναι σημαντικές οι κλινικές μελέτες;**

Οι κλινικές μελέτες προσπαθούν να βρουν νέες θεραπείες για τον καρκίνο και να μάθουμε εάν αυτές οι νέες θεραπείες για τον καρκίνο είναι ασφαλείς και αποτελεσματικές ή καλύτερες από τη συνήθη θεραπεία. Οι ασθενείς που λαμβάνουν μέρος σε μια κλινική μελέτη ενδέχεται να λάβουν τη συνήθη θεραπεία ή να είναι μεταξύ των πρώτων που λαμβάνουν κάποια νέα θεραπεία. Σκοπός των κλινικών μελετών είναι επίσης η δοκιμή νέων τρόπων για να σταματήσει την υποτροπή του καρκίνου, η μείωση των παρενεργειών της θεραπείας του καρκίνου, και η αναζήτηση καλύτερων τρόπων για την πρόληψη ή τη διάγνωση ενός όγκου. Οι κλινικές δοκιμές βοηθούν την αύξηση των γνώσεων σχετικά με τον καρκίνο, τη βελτίωση της τρέχουσας θεραπείας και την ανάπτυξη νέων θεραπειών, για τους τωρινούς, αλλά και για τους μελλοντικούς ασθενείς. Σας παροτρύνουμε να ρωτήσετε αν υπάρχουν κλινικές μελέτες στην οποία θα μπορούσατε να συμμετέχετε.

### **Ειδικές κλινικές καταστάσεις και κλινικές οντότητες σαρκωμάτων μαλακών μορίων**

Η διαχείριση ορισμένων πολύ σπάνιων σαρκωμάτων διαφέρει από τη γενική διαχείριση των σαρκωμάτων των μαλακών μορίων που περιγράφηκε μέχρι τώρα. Αυτές οι διαφορές εξηγούνται παρακάτω.

#### **Οπισθοπεριτοναϊκά σαρκώματα**

Ορισμένα σαρκώματα αναπτύσσονται στο οπισθοπεριτοναϊκό χώρο, ο οποίος είναι ο χώρος μεταξύ του κοιλιακού τοιχώματος και του περιτοναίου - μιας μεμβράνης που επενδύει την κοιλιακή κοιλότητα και καλύπτει το μεγαλύτερο μέρος των ενδο-κοιλιακών οργάνων. Τα οπισθοπεριτοναϊκά σαρκώματα συνήθως εμφανίζονται ως κοιλιακή μάζα και μπορούν να αναπτυχθούν σε πολύ μεγάλο μέγεθος χωρίς να προκαλούν συμπτώματα. Τα πιο κοινά πρώιμα συμπτώματα που οδηγούν στην διάγνωση ενός οπισθοπεριτοναϊκού σαρκώματος είναι το αίσθημα πληρότητας πιο εμφανίζεται πιο γρήγορα από ό, τι συνήθως, κατά τη διάρκεια του φαγητού, πόνος στην κοιλιά, αιμορραγία, γαστρεντερική απόφραξη ή οίδημα κάτω άκρων. Ειδική μέριμνα πρέπει να ληφθεί για τη διάγνωση των οπισθοπεριτοναϊκών σαρκωμάτων, ιδίως όσον αφορά τις απεικονιστικές εξετάσεις και τους τρόπους απόκτησης ενός δείγματος του όγκου (βιοψία). Για τους λόγους αυτούς, είναι σημαντικό ότι αυτές οι εξετάσεις να γίνονται σε ένα κέντρο με εμπειρία στα σαρκώματα μαλακών μορίων και τα αποτελέσματα αυτών (της απεικόνισης και της βιοψίας) να συζητηθούν από μια διεπιστημονική ομάδα.

Η χειρουργική επέμβαση είναι η τυπική θεραπεία ενός περιορισμένου οπισθοπεριτοναϊκού σάρκωματος. Συχνά απαιτείται αφαίρεση κάποιων οργάνων στην κοιλιακή χώρα αν και πλήρης αφαίρεση του όγκου είναι δύσκολο να επιτευχθεί λόγω της πολυπλοκότητας της ανατομίας σε αυτό το μέρος του σώματος. Η χορήγηση χημειοθεραπείας, ακτινοθεραπείας, περιφερειακής υπερθερμίας ή συνδυασμοί αυτών πριν την επέμβαση μπορούν να εξεταστούν μετά από προσεκτική συζήτηση, ειδικά όταν αναμένεται ότι η θεραπεία θα μειώσει το μέγεθος του όγκου και ως εκ τούτου είναι δυνατή η πλήρης χειρουργική αφαίρεση.

Αν και δεν είναι σπάντα προσέγγιση, η χημειοθεραπεία ή και ακτινοθεραπεία μπορούν επίσης να συσταθούν μετά την εγχείρηση, ωστόσο προσφέρουν μόνο περιορισμένο όφελος στους περισσότερους ασθενείς.

### **Σάρκωμα της μήτρας**

Το σάρκωμα της μήτρας είναι ένας όγκος στον οποίο τα κακοήθη κύτταρα σχηματίζονται στους μύς της μήτρας ή άλλους συνδετικούς ιστούς που υποστηρίζουν τη μήτρα. Υπάρχουν διάφοροι τύποι σαρκώματος περιλαμβανομένων του λειομυοσαρκώματος, του σαρκώματος του στρώματος του ενδομητρίου και του αδιαφοροποίητου σάρκωματος, ανάλογα με τον τύπο του κυττάρου από το οποίο αναπτύχθηκε αρχικά. Καρκινοσαρκώμα (ονομάζεται επίσης μικτός μεσοδερμικός όγκος του Müller ) θεωρείται σήμερα ως ο καρκίνος που προέρχεται από επιθηλιακό ιστό και θεραπεύεται ως καρκίνος του ενδομητρίου. Τα κοινά συμπτώματα είναι πόνος ή αίσθημα πίεσης στην πύελο, και ασυνήθιστες ή μετά την εμμηνόπαυση αιμορραγία. Η θεραπεία για τα σάρκωματα της μήτρας είναι η χειρουργική επέμβαση, η οποία μπορεί να περιλαμβάνει την αφαίρεση της μήτρας και του τραχήλου της μήτρας. Δεν είναι σαφές αν η επιπλέον αφαίρεση και των δύο ωοθήκων και των δύο σάλπιγγων προσφέρουν στις ασθενείς κάποιο πλεονέκτημα σε σχέση με την επιβίωση. Άλλες προσεγγίσεις μπορεί να περιλαμβάνουν την ακτινοθεραπεία, χημειοθεραπεία, ορμονική θεραπεία, ακόμα και την απλή παρατήρηση, χωρίς πρόσθετη παρέμβαση. Η επιλογή της καλύτερης προσέγγισης εξαρτάται από τον υπότυπο του σαρκώματος της μήτρας, τον βαθμό και την έκταση της νόσου.

### **Δεσμοειδείς όγκοι**

Δεσμοειδείς όγκοι (ονομάζονται επίσης επιθετική ινωμάτωση) προέρχονται από ινοβλάστες, ένα είδος κυττάρων που παίζουν έναν κρίσιμο ρόλο στην επούλωση των πληγών και στη δομή των ζωτικών οργάνων. Δεσμοειδείς όγκοι μπορούν να αναπτυχθούν σε οποιοδήποτε μέρος του σώματος. Επιφανειακοί δεσμοειδείς όγκοι συνήθως παρουσιάζονται ως μια ανώδυνη ή ελαφρώς επώδυνη μάζα, ενώ δεσμοειδείς όγκοι στο εσωτερικό της κοιλιάς μπορούν να προκαλέσουν έντονο πόνο, ρήξη ή συμπίεση των οργάνων, ή αιμορραγία.

Οι δεσμοειδοίς όγκοι μπορεί να μένουν σταθεροί ή να υποχωρούν αυτόματα ή να είναι εξαιρετικά επιθετικοί. Δεν κάνουν συνήθως μεταστάσεις, και αν και αναπτύσσονται αργά πρέπει να παρακολουθούνται προσεκτικά από ιατρό ογκολόγο.

Δεδομένης της πολύ αργής ανάπτυξης των όγκων αυτών, μια στρατηγική αναμονής μπορεί να είναι η καλύτερη επιλογή. Σε περίπτωση εξέλιξης του όγκου, η βέλτιστη θεραπεία μπορεί να αποτελείται από χειρουργική επέμβαση, ακτινοθεραπεία, χημειοθεραπεία, ή ορμονική θεραπεία.



## Σάρκωμα του μαστού

Τα σαρκώματα μαστού προκύπτουν από το συνδετικό ιστό εντός του μαστού. Μπορούν να είναι πρωτογενείς ή δευτερογενείς όγκοι. Πρωτογενείς όγκοι αναπτύσσονται χωρίς σαφή αιτία ενώ οι δευτερογενείς όγκοι αναπτύσσονται μετά από ακτινοθεραπεία ή ως συνέπεια του χρόνιου λεμφοιδήματος του βραχίονα ή του στήθους απότοκος θεραπείας συνήθως για κακοήθεια μαστού που είχε προηγηθεί. Ένας ιδιαίτερος τύπος σάρκωματος του μαστού είναι το αγγειοσάρκωμα, το οποίο αναπτύσσεται στα αιμοφόρα αγγεία ή λεμφικά αγγεία. Το αγγειοσαρκώμα είναι συνήθως πιο επιθετικός τύπος από τους άλλους τύπους των σαρκωμάτων του μαστού όπως φυλλοειδείς όγκοι και τα καρκινοσαρκώματα.

Οι ασθενείς με σάρκωμα του μαστού θα πρέπει να αντιμετωπίζονται σε κέντρα με εμπειρία σε σαρκώματα του μαστού. Η χειρουργική επέμβαση είναι η πιο σημαντική θεραπευτική επιλογή για σαρκώματα του μαστού. Το είδος της χειρουργικής επέμβασης μπορεί να περιλαμβάνει ευρεία τοπική εκτομή ή μαστεκτομή (χειρουργική επέμβαση για να αφαιρέσει το σύνολο του μαστού). Η ευρεία εκτομή, που σημαίνει αφαίρεση του όγκου και των γειτονικών ιστών, η οποία μπορεί να συστηθεί για σαρκώματα του μαστού μικρού μεγέθους ή χαμηλού βαθμού διαφοροποίησης, βοηθάει να μειώσει την πιθανότητα υποτροπής. Ακτινοθεραπεία ή χημειοθεραπεία μπορεί να συστάθει, εάν ο όγκος είναι πολύ μεγάλος ή είναι γνωστό ότι έχει εξαπλωθεί έξω από το στήθος ή για να μειωθεί ο κίνδυνος εξάπλωσης.

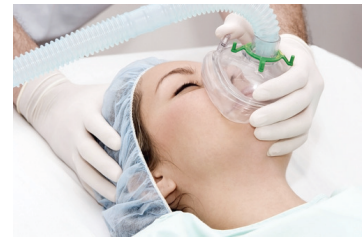## ΠΟΙΕΣ ΕΙΝΑΙ ΟΙ ΠΙΘΑΝΕΣ ΑΝΕΠΙΘΥΜΗΤΕΣ ΕΝΕΡΓΕΙΕΣ ΤΩΝ ΘΕΡΑΠΕΙΩΝ;

### Κίνδυνοι και παρενέργειες χειρουργικής επέμβασης

#### Γενικοί κίνδυνοι μιας χειρουργικής επέμβασης

Οι μικρές χειρουργικές επεμβάσεις και βιοψίες συνήθως ενέχουν μικρότερο κίνδυνο από ό,τι μια μείζονα χειρουργική επέμβαση. Πιθανές παρενέργειες είναι πόνος, λοίμωξη στο σημείο της χειρουργικής επέμβασης και αντίδραση στην τοπική αναισθησία.

Οι κίνδυνοι σε μεγάλες χειρουργικές επεμβάσεις είναι οι ίδιοι με όλες τις χειρουργικές επεμβάσεις που εκτελούνται υπό γενική αναισθησία. Στις σπάνιες επιπλοκές περιλαμβάνονται εν τω βάθει φλεβική θρόμβωση, καρδιακή ή αναπνευστικά προβλήματα, αιμορραγία, μόλυνση, ή αντίδραση στην αναισθησία. Παρά το γεγονός ότι υπάρχουν κίνδυνοι, οι γιατροί θα λάβουν τα πλέον ενδεδειγμένα μέτρα για την ελαχιστοποίηση τους. Πριν από κάθε χειρουργική επέμβαση, οι ασθενείς θα πρέπει με σαφήνεια και προσεκτικά να ενημερωθούν από το νοσοκομείο σχετικά με τους κινδύνους.

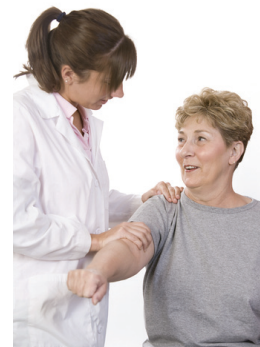

#### Αφαίρεση ενός όγκου στο χέρι ή το πόδι

Μετά την επέμβαση μπορεί να έχετε μία παροχέτευση στην πληγή για να αφαιρέσει οποιοδήποτε υγρό που συλλέγεται στην περιοχή της εγχείρησης. Αυτός ο σωλήνας παροχέτευσης θα αφαιρεθεί μόλις το υγρό θα σταματήσει να ρέει. Αμέσως μετά την επέμβαση, ο πόνος συνήθως ελέγχεται είτε από μια επισκληρίδια ή ενδοφλέβια συνεχή δόση παυσίπων χορηγούμενα με τη βοήθεια μιας αντλίας έγχυσης.

Οι συνέπειες μιας χειρουργικής αφαίρεσης εξαρτώνται από την έκταση της αφαίρεσης. Δεν είναι πάντα δυνατό να διατηρηθεί ένα άκρο και ενίοτε ο ακρωτηριασμός ενός τμήματος του σκέλους μπορεί να είναι απαραίτητος.

- Μερικοί άνθρωποι έχουν πόνο που φαίνεται να προέρχεται από το τμήμα του άκρου που έχει ακρωτηριαστεί, γνωστός ως πόνος «φάντασμα». Μπορεί να είναι δύσκολο να θεραπευτεί και μπορεί να χρειαστεί διάφορους τύπους θεραπείας: αντιεπιληπτικά, αντικαταθλιπτικά και οπιοειδή τα οποία μπορεί να βοηθήσουν στην ανακούφιση του πόνου από νευρική βλάβη ή να προσπαθήσουν να μπλοκάρουν τα σήματα πόνου.
- Η αποκατάσταση αρχίζει αμέσως μετά την επέμβαση. Ο στόχος της αποκατάστασης είναι να βοηθήσει την επιστροφή του ασθενούς στο μέγιστο επίπεδο της λειτουργίας και της ανεξαρτησίας του όσο είναι δυνατόν, ενώ βελτιώνει τη ποιότητα ζωής, σωματική, συναισθηματική, και κοινωνική. Ο φυσιοθεραπευτής θα σας δείξει πώς να κάνετε ασκήσεις για να ενισχύσετε τον κορμό, τα άκρα, και τους μύς των ποδιών, προκειμένου να προετοιμάσει το υπόλοιπο μέρος του σκέλους για τη χρήση ενός τεχνητού άκρου, που ονομάζεται πρόθεση.



### Αφαίρεση ενός όγκου στην κοιλιά

Η χειρουργική αφαίρεση ενός σαρκώματος μαλακών μορίων που βρίσκονται εντός της κοιλιάς μπορεί να περιλαμβάνει την αφαίρεση και άλλων οργάνων ή ιστών (δηλαδή το νεφρό, το σπλήνα, το πάγκρεας, ή τμήμα του εντέρου). Ο γιατρός σας θα σας βοηθήσει να μάθετε πώς η θεραπεία θα επηρεάσει την καθημερινή σας ζωή.

### Κίνδυνοι και παρενέργειες ακτινοθεραπείας

Κατά τη διάρκεια της ακτινοθεραπείας, οι παρενέργειες μπορεί να εμφανιστούν σε όργανα που βρίσκονται στο πεδίο της ακτινοβολήσης, αλλά και σε υγιή όργανα που βρίσκονται κοντά στην περιοχή που έχει ακτινοβοληθεί. Οι ανεπιθύμητες ενέργειες μπορεί να είναι πιο έντονες όταν η ακτινοθεραπεία χορηγείται ταυτόχρονα με χημειοθεραπεία. Η ακτινοθεραπεία σε συνδυασμό με χειρουργική επέμβαση μπορεί επίσης να αυξήσει τον κίνδυνο χειρουργικών επιπλοκών και μπορεί να προκαλέσει προβλήματα με την επούλωση των πληγών. Σημαντικές βελτιώσεις στις ακτινοθεραπευτικές τεχνικές και στα μηχανήματα έγιναν κατά τη διάρκεια των τελευταίων δεκαετιών και σοβαρές παρενέργειες είναι πλέον πολύ σπάνιες.

Οι περισσότερες παρενέργειες της ακτινοθεραπείας εξαφανίζονται σταδιακά μετά τη λήξη της θεραπείας. Για κάποιους ανθρώπους, όμως, μπορούν να συνεχιστούν για εβδομάδες ή ακόμη περισσότερο. Η ακτινοθεραπευτική ομάδα θα σας υποστηρίξει κατά τη διάρκεια αυτής της περιόδου θεραπείας.



### Άμεσες παρενέργειες

Δεδομένου ότι η ακτινοθεραπεία είναι μία τοπική θεραπεία, οι παρενέργειές της είναι επίσης τοπικές. Οι πιο συχνές γενικές παρενέργειες της ακτινοθεραπείας είναι:

- Δερματική αντίδραση (ερυθρότητα, πόνος ή / και φαγούρα) μετά από τρεις έως τέσσερις εβδομάδες από την έναρξη της εξωτερικής ακτινοθεραπείας, αλλά συνήθως εγκαθίστανται δύο έως τέσσερις εβδομάδες μετά το τέλος της θεραπείας. Ωστόσο, η θεραπευμένη περιοχή μπορεί να παραμείνει ελαφρώς πιο χρωματισμένη από το περιβάλλον δέρμα.
- Δυσφαγία ή δυσκολία στην κατάποση οφείλεται σε φλεγμονή του οισοφάγου η οποία είναι συχνή κατά τη διάρκεια ακτινοθεραπείας στην περιοχή του αυχένα ή του θώρακα.
- Ναυτία και εμετός, διάρροια: μερικοί άνθρωποι αισθάνονται ότι η θεραπεία τους κάνει να νιώθουν άρρωστοι Αυτό είναι πιο συνηθισμένο όταν η περιοχή θεραπείας είναι κοντά στο στομάχι ή στο έντερο.
- Η τριχόπτωση μπορεί να συμβεί όταν ακτινοβολείται η κεφαλή.
- Κόπωση: αυτό είναι μια κοινή παρενέργεια και μπορεί να συνεχιστεί για κάποιο χρονικό διάστημα μετά την ολοκλήρωση της θεραπείας.
- Πόνος στο στόμα και στοματική βλεννογονίτιδα: το στόμα σας μπορεί να γίνει ξηρό, ή μπορεί να παρατηρήσετε μικρά έλκη κατά τη διάρκεια αυτής της θεραπείας και αποτελεί μια συχνή παρενέργεια όταν η περιοχή θεραπείας είναι κοντά στην στοματική κοιλότητα. Είναι πολύ σημαντικό να διατηρείτε το βλεννογόνο του στόματος καλά ενυδατωμένο και τα δόντια σας καθαρά κατά τη διάρκεια ολόκληρης της θεραπείας.

### Σαρκώματα των μαλακών μορίων

πληροφορίες έγγραφο βασίζονται στα κλινικά πρότυπα πρακτικής της Ευρωπαϊκής Κοινότητας Κλινικής Ογκολογίας (ESMO)-v2016.

Σελίδα 23

### Μακροχρόνιες παρενέργειες

Είναι σπάνιο να αναπτυχθούν σοβαρές, μακροχρόνιες παρενέργειες μετά την ακτινοθεραπεία. Ωστόσο, οι μακροπρόθεσμες παρενέργειες μπορεί να επηρεάσουν σε μεγάλο βαθμό την ποιότητα ζωής σε ορισμένους ασθενείς. Μερικές πιθανές μακροπρόθεσμες παρενέργειες είναι:

- Μακροπρόθεσμες αλλαγές στο δέρμα:
- Η εμφάνιση του λεμφοιδήματος, ένα πρήξιμο που εμφανίζεται όταν η λεμφαδένας και τα αγγεία έχουν πληγεί από την ακτινοθεραπεία
- Ακράτεια εντέρου, ακράτεια κύστης, στειρότητα και πρόωρη εμμηνόπαυση στις γυναίκες, όταν ακτινοβολείται η περιοχή της λεκάνης. Εάν υπάρχει κίνδυνος στειρότητας μετά από ακτινοθεραπεία, ο γιατρός σας θα συζητήσει όλες τις επιλογές μαζί σας ώστε να προτείνει διαθέσιμη υποστήριξη πριν από τη θεραπεία σας. Μπορεί να είναι πιθανόν για τους άνδρες η κατάψυξη σπέρματος και για τις γυναίκες η διατήρηση των ωαρίων για μελλοντική χρήση
- Νευροπαθητικός πόνος όταν μεγάλα νεύρα βρίσκονται στην ακτινοβοληθείσα περιοχή.

Η ακτινοθεραπεία σχετίζεται με ένα ελαφρώς αυξημένο κίνδυνο ανάπτυξης ενός δεύτερου όγκου πολλά χρόνια μετά τη θεραπεία. Για να μειωθεί ο κίνδυνος, ο τύπος και η δόση της θεραπείας ακτινοβολίας θα πρέπει να σχεδιαστεί προσεκτικά.

### Κίνδυνοι και παρενέργειες της χημειοθεραπείας

Οι παρενέργειες της χημειοθεραπείας είναι συχνές, ακόμα και αν έχει σημειωθεί πρόοδος όσον αφορά τη διαχείριση τους με τη χρήση κατάλληλων υποστηρικτικών μέτρων. Θα εξαρτηθεί από τα φάρμακα που χορηγούνται, από τις δόσεις, και σε επιμέρους παράγοντες. Εάν ένας ασθενής υπέφερε από άλλα ιατρικά προβλήματα στο παρελθόν, θα πρέπει να λαμβάνονται κάποιες προφυλάξεις και θα πρέπει να γίνει προσαρμογή της θεραπείας. Παρακαλείσθε να ενημερώσετε την ομάδα υγειονομικής περίθαλψής σας σχετικά με τις προηγούμενες εμπειρίες σας.

Παρακάτω αναφέρονται οι παρενέργειες που είναι γνωστό ότι εμφανίζονται από τα φάρμακα χημειοθεραπείας που χρησιμοποιούνται επί του παρόντος για τα σαρκώματα. Η φύση, η συχνότητα και η σοβαρότητα των ανεπιθύμητων παρενεργειών ποικίλει για κάθε χημειοθεραπευτικό συνδυασμό φαρμάκου που χρησιμοποιείται

Οι πιο συχνοί κίνδυνοι και παρενέργειες από τη χημειοθεραπείας είναι:

- Κίνδυνος μόλυνσης: η χημειοθεραπεία δρα με το να παρεμβαίνει στην ικανότητα των κυττάρων να αυξηθούν ή να αναπαραχθούν και μπορεί να μειώσει τον αριθμό των λευκών αιμοσφαιρίων, τα οποία βοηθούν στην καταπολέμηση μιας λοίμωξης, μια κατάσταση γνωστή ως ουδετεροπενία. Μια εξέταση αίματος θα πρέπει να πραγματοποιείται πριν από την χημειοθεραπεία ώστε να ελέγξετε τον αριθμό των λευκών αιμοσφαιρίων.
- Αιμορραγία: η χημειοθεραπεία μπορεί να μειώσει τον αριθμό των αιμοπεταλίων, η οποία βοηθά στην πήξη του αίματος. Μερικές φορές η μετάγγιση με αιμοπετάλια είναι απαραίτητη αν η καταμέτρηση αιμοπεταλίων σας είναι χαμηλή.
- Αναιμία: η χημειοθεραπεία μπορεί να μειώσει τον αριθμό των ερυθρών αιμοσφαιρίων, αυτό μπορεί να σας κάνει να αισθάνεστε κουρασμένοι και με κομμένη την ανάσα. Μετάγγιση αίματος μπορεί να χρειαστεί αν τα ερυθρά αιμοσφαίρια είναι χαμηλά.



- Ναυτία και εμετός: αποτελεσματικά αντιεμετικά φάρμακα μπορούν να χρησιμοποιηθούν για την πρόληψη ή τη μείωσή τους.
- Πόνο στο στόμα: το στόμα σας μπορεί να γίνει ξηρό, ή μπορεί να παρατηρήσετε μικρά έλκη κατά τη διάρκεια της θεραπείας. Πίνοντας πολλά υγρά και με τακτικό καθαρισμό των δοντιών σας μπορεί να μειωθεί ο κίνδυνος του έλκους ή της βλεννογονίτιδας.
- Τριχόπτωση: όλα τα φάρμακα χημειοθεραπείας δεν προκαλούν απώλεια μαλλιών. Τα μαλλιά μπορεί είτε να χαθούν πλήρως είτε να γίνουν απλά εύθραυστα. Αν τα μαλλιά σας πέφτουν, σχεδόν πάντα θα επανέλθουν πίσω σε μια περίοδο 3-6 μηνών μετά το τέλος της χημειοθεραπείας.
- Κόπωση: το αίσθημα κόπωσης είναι μια κοινή παρενέργεια της χημειοθεραπείας.
- Γονιμότητα: καθώς υπάρχει ο κίνδυνος της υπογονιμότητας, ο γιατρός σας θα συζητήσει μαζί σας όλες τις επιλογές και τη διαθέσιμη υποστήριξη πριν από τη θεραπεία σας.

Μια τοπική δερματική αντίδραση μπορεί να συμβεί στον τόπο της εισαγωγής του φλεβοκαθετήρα, καθώς και τοπική πληγή μπορεί να προκληθεί σε περίπτωση διαρροής του φαρμάκου από τη φλέβα.

Κάποιες συγκεκριμένες ανεπιθύμητες ενέργειες μπορεί να εμφανιστούν με τη χρήση συγκεκριμένων χημειοθεραπευτικών φαρμάκων. Όλα τα είδη χημειοθεραπείας δεν μπορούν να χρησιμοποιηθούν κατά τη διάρκεια της νόσου σας. Η επιλογή θα εξαρτηθεί από τον τύπο του σαρκώματος μαλακών μορίων και ως εκ τούτου, το προφίλ των παρενεργειών εξαρτάται από τα συγκεκριμένα φάρμακα που χρησιμοποιούνται. Είναι σημαντικό ότι η ομάδα των ιατρών σας θα σας ενημερώσει εκ των προτέρων για τις συγκεκριμένες παρενέργειες που θα μπορούσαν να αναμένονται από τα φάρμακα που θα λάβετε.

- Για παράδειγμα, με τη δοξορουβικίνη και την επιρουβικίνη, τα ούρα μπορούν να γίνουν κόκκινα ή πορτοκαλί για κάποιες ημέρες μετά τη θεραπεία. Είναι σημαντικό να υπογραμμίσουμε ότι αυτό δεν είναι αίμα και οφείλεται μόνο στο χρώμα του φαρμάκου και, ως εκ τούτου, δεν πρέπει να σας ανησυχήσει.
- Η δοξορουβισίνη και επιρουμπικίνη μπορεί να προκαλέσει βλάβη στον καρδιακό μυ και επομένως είναι σημαντικό να γίνει η εκτίμηση της λειτουργίας της καρδιάς, πριν από την αρχή της θεραπείας με αυτά τα δύο φάρμακα. Η πιθανότητα καρδιακών προβλημάτων εξαρτάται από τη δόση αυτών των φαρμάκων και την κατάσταση του ασθενούς. Καρδιακά προβλήματα μπορεί να συμβούν ακόμη και αν ο ασθενής δεν έχει κανένα παράγοντα κινδύνου. Αυτά τα φάρμακα μπορούν να κάνουν το δέρμα πιο ευαίσθητο στο φως και να προκαλέσουν ερυθρότητα σε περιοχές όπου ο ασθενής έχει υποβληθεί σε ακτινοθεραπεία στο παρελθόν.
- Η ιφωσφαμίδη μπορεί να προκαλέσει πρόβλημα στα νεφρά σε ορισμένους ασθενείς που εκδηλώνετε με αίμα στα ούρα και πόνο της ουροδόχου κύστης. Σε ορισμένες περιπτώσεις, μπορεί επίσης να προκαλέσει νευροτοξικότητα με υπνηλία, παραισθήσεις και σύγχυση.
- Η δοσεταξέλη μπορεί να προκαλέσει πρήξιμο ή κατακράτηση υγρών. Μπορεί μερικές φορές να προκαλέσει προσωρινό αποχρωματισμό των νυχιών και δερματικά εξανθήματα με φαγούρα. Σοβαρές αλλεργικές αντιδράσεις είναι πιθανές με τη δοσεταξέλη κατά την πρώτη ή δεύτερη έγχυση συνήθως.
- Η γεμισταβίνη μπορεί να προκαλέσει προβλήματα στους πνεύμονες με δυσκολία στην αναπνοή, η οποία μπορεί να συμβεί έως και δύο εβδομάδες μετά τη διακοπή του φαρμάκου. Η γεμισταμπίνη μπορεί να προκαλέσει επίσης συμπτώματα δίκην γρίπης όπως αίσθημα εναλλαγής ζεστού ή κρύου και ρίγη όπως και πονοκέφαλο.

- Η βινορελβίνη μπορεί να προκαλέσει μούδιασμα ή μυρμηγκιασμα στα δάχτυλα των χεριών ή των ποδιών, μια κατάσταση γνωστή ως περιφερική νευροπάθεια.
- Η βινκριστίνη μπορεί να προκαλέσει δυσκοιλιότητα ή κοιλιακές κράμπες, μούδιασμα ή μυρμηγκιασμα στα δάχτυλα των χεριών ή των ποδιών.
- Η δακαρβαζίνη μπορεί να προκαλέσει διαταραχή της ηπατικής λειτουργίας. Η δακαρβαζίνη μπορεί να ερεθίσει τη φλέβα και να κάψει το δέρμα, αν υπάρξει διαρροή του φαρμάκου από τη φλέβα, κατά την χορήγηση της. Ενημερώστε το γιατρό σας εάν έχετε οποιαδήποτε ερυθρότητα, κάψιμο, πόνο, οίδημα ή διαρροή υγρού κατά τη διάρκεια χορήγησης του φαρμάκου.
- Η σισπλατίνη μπορεί να προκαλέσει βλάβη στα νεφρά. Ως εκ τούτου, εξετάσεις αίματος θα πρέπει να γίνουν πριν και κατά τη διάρκεια της θεραπείας για να ελέγξετε τη νεφρική λειτουργία. Η χορήγηση επιπλέον ενδοφλεβίων υγρών πριν και μετά τη χημειοθεραπεία θα συμβάλουν στην προστασία των νεφρών σας.
- Η κυκλοφωσφαμίδη μπορεί να προκαλέσει βλάβη της ουροδόχου κύστης και ερεθισμό της προκαλώντας δυσφορία κατά την ούρηση. Η κυκλοφωσφαμίδη μπορεί να επηρεάσει την λειτουργία των νεφρών και του ήπατος, αλλά είναι συνήθως σε ήπιο βαθμό και επανέρχεται στο φυσιολογικό μετά τη θεραπεία. Σε υψηλές δόσεις, η κυκλοφωσφαμίδη μπορεί να προκαλέσει βλάβη στους πνεύμονες ή την καρδιά. Ανάπτυξη ενός δεύτερου καρκίνου είναι μια σπάνια παρενέργεια.
- Η τραβεκτεδίνη μπορεί να προκαλέσει βλάβη στους ιστούς κατά τη διαρροή του φαρμάκου από τη φλέβα. Μπορεί επίσης να επηρεάσει την ηπατική και νεφρική λειτουργία και μερικές φορές να προκαλέσει πόνο στις αρθρώσεις ή στους μύς για μερικές ημέρες μετά τη χημειοθεραπεία. Μια άλλη πιθανή παρενέργεια είναι η εν τω βάθει φλεβική θρόμβωση.

Ενημερώστε το γιατρό σας αν παρουσιαστούν συμπτώματα, όπως εξάνθημα, κνησμός, δύσπνοια, συριγμός, βήχας, πρήξιμο του προσώπου, των χειλιών, της γλώσσας, του λαιμού, ή οποιαδήποτε άλλα σημεία.

## Κίνδυνοι και επιπλοκές από τη στοχευμένη θεραπεία.

Το Pazopanib και το Imatinib είναι οι μόνες στοχευμένες θεραπείες που έχουν εγκριθεί για την αντιμετώπιση των σαρκωμάτων μαλακών μορίων.

Οι κύριες ανεπιθύμητες ενέργειες του pazopanib περιλαμβάνουν οίδημα (ποδιών, χεριών και προσώπου), προβλήματα επούλωσης τραυμάτων, υψηλή αρτηριακή πίεση, διάρροια, κόπωση, ανωμαλία της ηπατικής λειτουργίας (συχνά εμφανίζεται ως αύξηση των ηπατικών ενζύμων στις εξετάσεις αίματος), διαταραχές της πήξης του αίματος (αιμορραγία και θρόμβωση), καθώς και αλλαγή του χρώματος των μαλλιών.

Το Imatinib μπορεί να προκαλέσει ζάλη, διάρροια, ναυτία και έμετο, μυϊκές κράμπες, προβλήματα αιμορραγίας, θόλωση όρασης, οίδημα, συχνότερα γύρω από τα μάτια ή στα πόδια και αιμωδίες ή μυρμηγκιάσματα στα χέρια, στα πόδια ή στα χείλη. Το imatinib μπορεί επίσης να προκαλέσει ουδετεροπενία, ελαττώνοντας τον αριθμό των λευκών αιμοσφαιρίων, τα οποία βοηθούν στην καταπολέμηση των λοιμώξεων.

Οι περισσότερες από τις ανεπιθύμητες ενέργειες, μπορούν να αντιμετωπιστούν με κατάλληλα φάρμακα ή με τροποποίηση των δόσεων. Ωστόσο, είναι πολύ σημαντικό να ενημερώσετε τον ιατρό σας εάν αισθανθείτε οποιαδήποτε αδιαθεσία.

### Σαρκώματα των μαλακών μορίων

πληροφορίες έγγραφο βασίζονται στα κλινικά πρότυπα πρακτικής της Ευρωπαϊκής Κοινότητας Κλινικής Ογκολογίας (ESMO)-v2016.

Σελίδα 26

## ΠΩΣ ΜΠΟΡΟΥΝ ΝΑ ΒΟΗΘΗΣΟΥΝ ΟΙ ΟΜΑΔΕΣ ΥΠΟΣΤΗΡΙΞΗΣ ΑΣΘΕΝΩΝ;

Από τον Markus Wartenberg της ένωσης ασθενών με σάρκωμα EuroNet (Sarcoma Patients EuroNet Association) ([www.sarcoma-patients.eu](http://www.sarcoma-patients.eu))

Ημέρα της διάγνωσης: Είτε βρίσκεται ο ασθενής στο γραφείο του ιατρού, είτε στο σπίτι και δέχεται φροντίδα από ένα συγγενικό πρόσωπο, είτε βρίσκεται μαζί με κάποιο φίλο, η διάγνωση του σαρκώματος είναι μία καινούργια, απρογραμμάτιστη και τρομακτική εμπειρία. Ξαφνικά, εμφανίζεται μία μεγάλη ανάγκη για τον ασθενή να μάθει, να κατανοήσει και να αντιμετωπίσει την καινούργια κατάσταση. Ευτυχώς, οι ασθενείς και τα άτομα που τους φροντίζουν, συχνά δεν είναι μόνοι. Υπάρχουν άνθρωποι που αντιμετωπίζουν το ίδιο πρόβλημα, οι οποίοι δεν είχαν ακούσει ποτέ τη λέξη «σάρκωμα» και οι οποίοι γνωρίζουν τι σημαίνει να ψάχνεις απαντήσεις, να περιμένεις αποτελέσματα, να βρεις τελικά τον ειδικό ιατρό στη θεραπεία των σαρκωμάτων ή να πρέπει να αποφασίσεις μεταξύ των θεραπευτικών επιλογών.



Σε ορισμένες ευρωπαϊκές χώρες, οι ασθενείς με σαρκώματα ήρθαν σε επαφή και ίδρυσαν ομάδες υποστήριξης και αλληλοβοήθειας. Στις περισσότερες περιπτώσεις, αυτές οι ομάδες είναι οργανισμοί μη κερδοσκοπικού χαρακτήρα, οι οποίες ιδρύθηκαν από ασθενείς και τους συγγενείς τους, για τους ασθενείς. Η αποστολή τους είναι να εργαστούν από κοινού, μαζί με τους ειδικούς στη θεραπεία των σαρκωμάτων, τη βιομηχανία της έρευνας, τις ασφαλιστικές εταιρείες, άλλες οργανώσεις ασθενών και άλλους αντιπροσώπους των συστημάτων υγείας, έτσι ώστε να βελτιώσουν τις πληροφορίες, τις θεραπευτικές επιλογές και τις ερευνητικές προοπτικές για τους ασθενείς με σάρκωμα, με στρωματικό όγκο του γαστρεντερικού συστήματος (GIST), με δεσμοειδή όγκο ή για συγκεκριμένα σαρκώματα των οστών. Οι σημαντικότερες δράσεις των οργανώσεων αυτών, αφορούν:

- Τη βελτίωση του επιπέδου πληροφόρησης, καθώς και της επάρκειας των ασθενών (βοηθούν τους ασθενείς να βοηθήσουν τον εαυτό τους)
- Την ασφαλή πρόσβαση σε νέες θεραπείες και τη βελτίωση της ποιότητας της θεραπείας
- Την υποστήριξη της ιατρικής έρευνας στα σαρκώματα
- Την εκπροσώπηση στην πολιτική των εθνικών συστημάτων υγείας

Στο μεταξύ, πολυάριθμες μελέτες δείχνουν ότι η έγκαιρη θεραπεία σε εξειδικευμένα κέντρα αντιμετώπισης των σαρκωμάτων, στα οποία υπάρχουν ιατροί διαφόρων ειδικοτήτων, βελτιώνει σημαντικά τα αποτελέσματα της θεραπείας και την πρόγνωση των ασθενών. Για το λόγο αυτό, οι διεθνείς κατευθυντήριες οδηγίες θεραπείας (ESMO και NCCN), καθώς και οι ευρωπαϊκοί οργανισμοί ασθενών με σαρκώματα, προτείνουν ότι η θεραπεία των σαρκωμάτων – εξαιτίας της σπανιότητάς τους – θα πρέπει να διενεργείται από εξειδικευμένους ιατρούς σε εξειδικευμένα κέντρα.

**Σαρκώματα των μαλακών μορίων** **Σελίδα 27**  
πληροφορίες έγγραφο βασίζονται στα κλινικά πρότυπα πρακτικής της Ευρωπαϊκής Κοινότητας Κλινικής Ογκολογίας (ESMO)-v2016.

Αυτό το έγγραφο διατίθεται από το Anticancer Fund με την άδεια της ESMO. Οι πληροφορίες σε αυτό το έγγραφο δεν αντικαθιστούν την ιατρική συμβουλή. Είναι αποκλειστικά για προσωπική χρήση και δεν τροποποιείται, αναπαράγεται ή διατίθεται με οποιοδήποτε τρόπο χωρίς την έγγραφη συναίνεση της ESMO και της αντικαρκινική χρηματοδότησης.

Δυστυχώς πολλοί ασθενείς με σάρκωμα μαλακών μορίων, ξοδεύουν πολύτιμο χρόνο στα συστήματα υπηρεσιών υγείας, προτού να έρθουν σε επαφή με ειδικούς στη θεραπεία των σαρκωμάτων. Το γεγονός αυτό, είναι ξεκάθαρο ότι θα μπορούσε να αποφευχθεί, εάν οι ασθενείς ήταν από πριν ενημερωμένοι για την ύπαρξη εξειδικευμένων κέντρων στα σαρκώματα ή εάν οι θεράποντες ιατροί τους είχαν παραπέμψει στους εξειδικευμένους επιστήμονες για τη θεραπεία των σαρκωμάτων. Στην περίπτωση αυτή, η διάγνωση θα γινόταν νωρίτερα και οι ασθενείς θα λάμβαναν την κατάλληλη θεραπεία. Πολλοί ασθενείς θα είχαν καλύτερη πρόγνωση στις μέρες μας.

Εφόσον τίθεται υπόνοια ύπαρξης ή υπάρχει τελική διάγνωση σαρκώματος μαλακών μορίων, θα ήταν χρήσιμο να ληφθεί και μία δεύτερη ιατρική γνώμη πριν τη διενέργεια ενός χειρουργείου ή τη χορήγηση μακροχρόνιας θεραπείας. Επιπροσθέτως, δεν είναι κακό να ψάχνει κάποιος ασθενής, ανεξάρτητα, για επιπρόσθετες πληροφορίες, όπως για παράδειγμα σε κάποιο εξειδικευμένο κέντρο στα σαρκώματα, εάν έχει αμφιβολίες για την αρχική διάγνωση ή θεωρεί ότι δεν είναι καλά ενημερωμένος. Μία δεύτερη γνώμη αποκλείει την πιθανότητα λανθασμένης διάγνωσης, δίνει τη δυνατότητα διερεύνησης των θεραπευτικών επιλογών και πιθανόν κατευθύνει τον ασθενή σε νέες ή διαφορετικές θεραπευτικές μεθόδους. Οι ομάδες των ασθενών με σαρκώματα, έχουν μεγάλη εμπειρία, ιδίως σε ό,τι αφορά την ύπαρξη των εξειδικευμένων επιστημόνων στα σαρκώματα σε εθνικό επίπεδο. Γνωρίζουν πολύ καλά πού βρίσκονται τα εξειδικευμένα κέντρα, καθώς και οι ειδικοί επιστήμονες στα σαρκώματα και μπορούν να βοηθήσουν τους ασθενείς να βρουν την καλύτερη υποστήριξη για μία δεύτερη γνώμη, για ένα ενδεχομένως πολύ σπάνιο τύπο σαρκώματος ή μία πολύ εξειδικευμένη θεραπεία ή την ύπαρξη μίας κλινικής μελέτης.

Εάν ένας ασθενής χρειάζεται περισσότερες πληροφορίες για την κατάστασή του ή θέλει απλά να μιλήσει σε κάποιον, θα ήταν εξαιρετικά χρήσιμο να έρθει σε επαφή με την ομάδα υποστήριξης ασθενών με σάρκωμα της χώρας του.


Για την ανεύρεση της λίστας των ομάδων υποστήριξης ασθενών με σαρκώματα σε διάφορες χώρες, επισκεφθείτε την ιστοσελίδα της ένωσης ασθενών με σάρκωμα EuroNet στη διεύθυνση <http://www.sarcoma-patients.eu>.



## ΤΙ ΣΥΜΒΑΙΝΕΙ ΜΕΤΑ ΤΗ ΘΕΡΑΠΕΙΑ;

### Παρακολούθηση της πορείας της νόσου με τους ιατρούς

Ανεξάρτητα από το στόχο της θεραπείας, μετά από αυτή θα πρέπει να έχετε τακτικά ραντεβού παρακολούθησης από τους θεράποντες ιατρούς για κάποια χρόνια. Η συνήθης πρακτική περιλαμβάνει κλινική εξέταση για την τυχόν ανεύρεση σημείων υποτροπής του καρκίνου, καθώς και εξετάσεις αίματος για τον έλεγχο της γενικής κατάστασής σας και την πιθανή αντιμετώπιση επιπλοκών της θεραπείας. Ανάλογα με την εντόπιση της πρωτοπαθούς εστίας και τον τύπο του σαρκώματος, ο ιατρός σας μπορεί να ζητήσει ακτινολογικό έλεγχο της συγκεκριμένης περιοχής, καθώς επίσης και των περιοχών στις οποίες μπορεί ο όγκος να υποτροπιάσει. Το ραντεβού αυτό, είναι μία σημαντική στιγμή για εσάς, ώστε να συζητήσετε για νέα συμπτώματα ή αλλαγές που μπορεί να αντιληφθείτε, καθώς και να κουβεντιάσετε τις ερωτήσεις ή τα προβλήματα που μπορεί να έχετε.



Στην αρχή, τα ραντεβού με τον ιατρό θα γίνονται κάθε λίγους μήνες. Στη συνέχεια, θα γίνονται λιγότερο συχνά και το κενό μεταξύ τους θα γίνεται μεγαλύτερο, καθώς ο κίνδυνος υποτροπής του καρκίνου ελαττώνεται σταθερά όσο περνά ο χρόνος. Γενικά, σε υψηλού κινδύνου σαρκώματα μαλακών μορίων, η υποτροπή αναμένεται να εμφανιστεί στα πρώτα δύο έως τρία έτη μετά τη θεραπεία. Τα χαμηλού κινδύνου σαρκώματα, μπορεί πάλι να υποτροπιάσουν αργότερα αλλά με χαμηλή πιθανότητα.

Η παρακολούθηση ρουτίνας εξαρτάται από το βαθμό κακοήθειας του όγκου, το μέγεθός του, καθώς και την εντόπισή του. Το βέλτιστο χρονικό διάστημα για την παρακολούθηση ρουτίνας δεν είναι γνωστό, ωστόσο η παρακολούθηση μετά τη θεραπεία για ενδιαμέσου ή υψηλού βαθμού διαφοροποίησης σαρκωμάτων μαλακών μορίων, είναι πιο στενή από ό,τι για τα σαρκώματα χαμηλού βαθμού διαφοροποίησης.

### Επιστροφή στη φυσιολογική ζωή

Η επιστροφή στη φυσιολογική ζωή είναι ένας από τους κύριους στόχους της θεραπείας των σαρκωμάτων μαλακών μορίων. Θα πρέπει να ενθαρρύνεστε να μιλάτε στον ιατρό σας για όποιες ανησυχίες σας, προβλήματα ή συναισθήματα σχετικά με την επιστροφή στο σπίτι, στη δουλειά ή στη σχολή. Σιγουρευτείτε ότι συζητάτε τα θέματα αυτά εκ των προτέρων με την ιατρική ομάδα που σας παρακολουθεί, έτσι ώστε η βοήθεια που θα λάβετε να είναι οργανωμένη. Ορισμένοι ασθενείς μπορεί επίσης να αναζητήσουν υποστήριξη σε ομάδες πρώην ασθενών ή σε μέσα πληροφόρησης που απευθύνονται σε ασθενείς. Πρόσθετη ψυχολογική υποστήριξη από ειδικούς, μπορεί επίσης να είναι πολύ χρήσιμη.

## Τι γίνεται εάν ο όγκος υποτροπιάσει;

Τα σαρκώματα μαλακών μορίων μπορεί να υποτροπιάσουν στο ίδιο σημείο με τον αρχικό όγκο. Αυτό ονομάζεται τοπική υποτροπή. Ασθενείς με μονήρη τοπική υποτροπή, μπορεί να υποβληθούν σε χειρουργική επέμβαση ξανά ώστε να γίνει εκτομή του όγκου, αλλά μπορεί και να λάβουν επιπρόσθετη θεραπεία.

Τα σαρκώματα μαλακών μορίων, μπορεί επίσης να υποτροπιάσουν σε όργανα και μέρη του σώματος πέρα από την αρχική εστία. Η διαδικασία αυτή ονομάζεται μετάσταση. Στους ασθενείς με σάρκωμα, οι μεταστάσεις συμβαίνουν κυρίως στους πνεύμονες, στα οστά και στο ήπαρ. Εφόσον οι μεταστάσεις, ειδικά σε πρώιμα στάδια όπου μπορούν να αφαιρεθούν χειρουργικά, δεν προκαλούν κανένα σύμπτωμα, τότε ο ιατρός σας θα δώσει μεγάλη προσοχή στις περιοχές αυτές κατά τη διάρκεια της παρακολούθησης. Σε ασθενείς που έλαβαν θεραπεία με συστηματικά φάρμακα, μπορεί να χορηγηθούν περισσότερες γραμμές θεραπείας με χημειοθεραπεία ή στοχευμένη θεραπεία.

Η ακτινοθεραπεία μπορεί να εφαρμοστεί ώστε να ανακουφίσει από τα συμπτώματα ή να αποτρέψει τις επιπλοκές που σχετίζονται με τον όγκο.

Είναι πολύ σημαντικό, κάθε υποτροπή του όγκου να αξιολογείται από πολυεπιστημονική ομάδα ειδικών, ώστε να επιλέξουν τον καταλληλότερο τύπο θεραπείας ή τον κατάλληλο συνδυασμό θεραπειών.

Επίσης, μπορεί να προκληθεί, ως επιπλοκή των θεραπειών των σαρκωμάτων μαλακών μορίων, η δημιουργία δεύτερων πρωτοπαθών όγκων. Σε περίπτωση υποψίας δεύτερου πρωτοπαθούς όγκου, ο ιατρός σας θα συστήσει μία σειρά από εξετάσεις, ώστε να αποσαφηνιστεί ο τύπος του δεύτερου πρωτοπαθούς όγκου, καθώς και η έκτασή του. Οι καταλληλότερες επιλογές διαχείρισης, θα πρέπει να συζητούνται μέσα σε μία πολυεπιστημονική ομάδα, η οποία θα λάβει υπόψη τις προηγούμενες θεραπείες για το σάρκωμα μαλακών μορίων.

## ΑΠΟΣΑΦΗΝΙΣΗ ΤΩΝ ΔΥΣΚΟΛΩΝ ΟΡΩΝ

---

### **Αγγειοσάρκωμα**

Ένας τύπος καρκίνου που ξεκινά από τα κύτταρα που καλύπτουν τα αιμοφόρα ή τα λεμφικά αγγεία. Ο καρκίνος ο οποίος ξεκινά από τα αιμοφόρα αγγεία, ονομάζεται αιμαγγειοσάρκωμα. Ο καρκίνος που ξεκινά από τα λεμφικά αγγεία, ονομάζεται λεμφαγγειοσάρκωμα.

### **Αδιαφοροποίητο/αταξινόμητο πλειόμορφο σάρκωμα μαλακών μορίων**

Καρκίνος ο οποίος ξεκινά από τους μύες, το λίπος, τον ινώδη ιστό, τα αγγεία ή άλλο στηρικτικό ιστό του σώματος.

### **Αιμοπετάλιο**

Θραύσματα μικρών κυττάρων που διαδραματίζουν καθοριστικό ρόλο στο σχηματισμό θρόμβων. Ασθενείς με μικρό αριθμό αιμοπεταλίων βρίσκονται σε κίνδυνο για σοβαρή αιμορραγία. Ασθενείς με υψηλό αριθμό αιμοπεταλίων βρίσκονται σε κίνδυνο ανάπτυξης θρόμβωσης, το σχηματισμό δηλαδή θρόμβων αίματος που μπορούν να αποφράξουν τα αγγεία και να οδηγήσει σε εγκεφαλικό επεισόδιο ή άλλες σοβαρές καταστάσεις, καθώς και σε κίνδυνο σοβαρής αιμορραγίας εξαιτίας διαταραχής στα αιμοπετάλια.

### **Ακουστικό νεύρο**

Ένα νεύρο που εμπλέκεται στην ακοή, την ισορροπία και τη θέση της κεφαλής. Έχει δύο κλάδους, έναν κοχλιακό κλάδο που μεταφέρει τους ήχους για την ακοή και έναν αιθουσαίο κλάδο που σχετίζεται με την ισορροπία και τη θέση της κεφαλής. Είναι γνωστό και ως αιθουσοκοχλιακό νεύρο.

### **Ακράτεια εντέρου**

Αδυναμία ελέγχου της αποβολής των κοπράνων από το ορθό (ακράτεια κοπράνων).

### **Ακράτεια ουροδόχου κύστης**

Αδυναμία ελέγχου της ροής των ούρων από την ουροδόχο κύστη (αποκαλείται επίσης ακράτεια ούρων).

### **Ακτίνες Χ**

Οι ακτίνες Χ είναι μορφή ακτινοβολίας που χρησιμοποιούνται για την απεικόνιση του εσωτερικού αντικειμένων. Στην ιατρική, οι ακτίνες Χ χρησιμοποιούνται συχνά για την απεικόνιση του εσωτερικού του σώματος.

### **Ακτινοθεραπεία**

Θεραπεία κατά την οποία χρησιμοποιείται ακτινοβολία για τη θεραπευτική αντιμετώπιση του καρκίνου πάντα χορηγούμενη στη συγκεκριμένη περιοχή που βρίσκεται ο καρκίνος.

### **Ακτινοθεραπευτής Ογκολόγος**

Ο ειδικός ιατρός στη θεραπεία του καρκίνου με τη χρήση ακτινοβολίας. Διαφέρει από τον ακτινολόγο (ένας άλλος ειδικός ιατρός που διεξάγει απεικονιστικές εξετάσεις για τη διάγνωση και την παρακολούθηση διαφόρων καταστάσεων).

### **Σαρκώματα των μαλακών μορίων**

πληροφορίες έγγραφο βασίζονται στα κλινικά πρότυπα πρακτικής της Ευρωπαϊκής Κοινότητας Κλινικής Ογκολογίας (ESMO)-v2016.

Σελίδα 31

### **Ακτινολογική εξέταση**

Εξέταση η οποία χρησιμοποιεί απεικονιστική τεχνολογία (όπως ακτινογραφία, υπερηχοτομογραφία, αξονική τομογραφία και πυρηνική ιατρική) για να απεικονίσει/οπτικοποιήσει όργανα, δομές και ιστούς μέσα στο σώμα με σκοπό τη διάγνωση και τη θεραπεία των νόσων.

### **Ακτινολόγος**

Γιατρός ο οποίος ειδικεύεται στη διάγνωση ασθενειών και τραυματισμών με τη χρήση απεικονιστικών συσκευών όπως αυτές που χρησιμοποιούνται για ακτινογραφίες, αξονικές και μαγνητικές τομογραφίες.

### **Αναιμία**

Κατάσταση που χαρακτηρίζεται από την ελάττωση των ερυθρών αιμοσφαιρίων ή της αιμοσφαιρίνης, της πρωτεΐνης που περιέχει το σίδηρο ο οποίος μεταφέρει το οξυγόνο από τους πνεύμονες σε ολόκληρο το σώμα. Η διαδικασία αυτή ελαττώνεται στην περίπτωση της αναιμίας.

### **Αναισθησία**

Αναστρέψιμη κατάσταση απώλειας της συνείδησης, στην οποία ο ασθενής δεν αισθάνεται πόνο, δεν έχει φυσιολογικά αντανακλαστικά, ούτε αντιδρά στο στρες και επάγεται τεχνητά με τη βοήθεια ουσιών που καλούνται αναισθητικά. Μπορεί να είναι πλήρης ή μερική και επιτρέπει στους ασθενείς να υποβληθούν σε χειρουργική επέμβαση ή άλλες επεμβατικές διαδικασίες.

### **Ανθρακυκλίνες**

Αντιβιοτικά φάρμακα που χρησιμοποιούνται στη χημειοθεραπεία για την αντιμετώπιση ευρέος φάσματος καρκίνων.

### **Αντένδειξη**

Κατάσταση ή σύμπτωμα, το οποίο αποτρέπει τη χορήγηση μίας συνταγογραφημένης θεραπείας ή διαδικασίας στον ασθενή. Οι αντενδείξεις είναι είτε απόλυτες, που σημαίνει ότι η θεραπεία δεν πρέπει ποτέ να χορηγηθεί στους ασθενείς με τη συγκεκριμένη κατάσταση ή σύμπτωμα, είτε σχετικές που σημαίνει ότι ο κίνδυνος μπορεί να αντισταθμιστεί από τα οφέλη που θα προσφέρει η θεραπεία σε ορισμένους ασθενείς με τη συγκεκριμένη κατάσταση ή σύμπτωμα.

### **Αντιεμετικό φάρμακο**

Ένας παράγοντας που αποτρέπει ή μειώνει τη ναυτία και τον έμετο, ο οποίος μπορεί να οφείλεται στις αντικαρκινικές θεραπείες. Τα αντιεμετικά φάρμακα περιλαμβάνουν τη γρανισετρόνη, τη μετοκλοπραμίδη και την ονδανσετρόνη.

### **Αντικαταθλιπτικό**

Ένα φάρμακο που χρησιμοποιείται για τη θεραπεία της κατάθλιψης.

### **Αντισπασμωδικό**

Ένα φάρμακο ή άλλη ουσία που χρησιμοποιείται για να αποτρέψει τις επιληπτικές κρίσεις ή τους σπασμούς. Ονομάζεται επίσης αντιεπιληπτικό.

### **Απομονωμένη υπερθερμική αιμάτωση άκρου**

Μία διαδικασία που μπορεί να χρησιμοποιηθεί για τη χορήγηση ενός θερμοασμένου διαλύματος που περιέχει αντικαρκινικά φάρμακα απευθείας στο χέρι ή στο πόδι. Η ροή του αίματος από και προς το άκρο διακόπτεται προσωρινά με τη χρήση μιας σφιχτής ζώνης γύρω από το άκρο (tourniquet) και τα αντικαρκινικά φάρμακα χορηγούνται απευθείας στο αίμα του άκρου. Αυτό επιτρέπει στο άτομο να λάβει μια υψηλή δόση φαρμάκων στην περιοχή που υπάρχει καρκίνος.

### **Αρθρικό σάρκωμα**

Κακοήθης όγκος ο οποίος αναπτύσσεται στην αρθρική μεμβράνη των αρθρώσεων.

### **Αρθρικός ιστός**

Λεπτός, χαλαρός, αγγειακός συνδετικός ιστός ο οποίος δημιουργεί τις μεμβράνες που περιβάλλουν τις αρθρώσεις και τα περιβλήματα που προστατεύουν τους τένοντες όταν περνούν πάνω από οστικές προεξοχές. Τα αρθρικά κύτταρα εκκρίνουν ένα υγρό που ονομάζεται αρθρικό υγρό το οποίο χρησιμεύει ως λιπαντικό και θρεπτικό υλικό για τις επιφάνειες των αρθρώσεων που έχουν χόνδρο.

### **Αριθμός/βαθμός μιτώσεων**

Μέτρηση ενδεικτική του πόσο γρήγορα τα καρκινικά κύτταρα διαιρούνται και αυξάνονται. Προκειμένου να βρεθεί ο βαθμός μιτώσεων, υπολογίζεται ο αριθμός των κυττάρων που διαιρούνται σε ένα συγκεκριμένο ποσό καρκινικού ιστού. Ο βαθμός μιτώσεων χρησιμοποιείται στη ανεύρεση του σταδίου του μελανώματος (ένας τύπος καρκίνου του δέρματος) και άλλων τύπων καρκίνου. Μεγαλύτεροι βαθμοί μιτώσεων συσχετίζονται με χαμηλότερα ποσοστά επιβίωσης.

### **Αρνητικό όριο**

Το άκρο ή το όριο ενός ιστού ο οποίος αφαιρείται σε ένα χειρουργείο για καρκίνο. Το όριο περιγράφεται ως αρνητικό ή καθαρό όταν ο παθολογοανατόμος δεν ανιχνεύει καρκινικά κύτταρα στο όριο του ιστού, υποδηλώνοντας ότι όλα τα καρκινικά κύτταρα έχουν αφαιρεθεί. Το όριο περιγράφεται ως θετικό όταν ο παθολογοανατόμος ανιχνεύει καρκινικά κύτταρα στο όριο του ιστού, υποδηλώνοντας ότι δεν έχουν αφαιρεθεί όλα τα καρκινικά κύτταρα.

### **Βινκριστίνη**

Ενεργό συστατικό σε ένα φάρμακο το οποίο χρησιμοποιείται στη θεραπεία της οξείας λευχαιμίας. Χρησιμοποιείται σε συνδυασμό με άλλα φάρμακα στη θεραπεία της νόσου Hodgkin, του non-Hodgkin λεμφώματος, του ραβδομυοσαρκώματος, του νευροβλαστώματος και του όγκου του Wilms. Η βινκριστίνη μελετάται στη θεραπεία και άλλων τύπων καρκίνου. Αναστέλλει την ανάπτυξη των κυττάρων σταματώντας την κυτταρική διαίρεση. Πρόκειται για τύπο αλκαλοειδούς της Vinca και αντιμιτωτικού παράγοντα.

### **Βινολερμπίνη**

Αντικαρκινικό φάρμακο το οποίο ανήκει σε οικογένεια φαρμάκων που προέρχονται από φυτά και ονομάζονται αλκαλοειδή της Vinca.



### **Βιοψία**

Η απομάκρυνση κυττάρων ή ιστών ώστε να εξεταστούν από παθολογοανατόμο. Ο παθολογοανατόμος μπορεί να μελετήσει τον ιστό κάτω από το μικροσκόπιο ή να διενεργήσει άλλες εξετάσεις στα κύτταρα ή στους ιστούς. Υπάρχουν πολλοί τύποι βιοψίας. Οι πιο συχνοί είναι: (1) ανοικτή βιοψία εκτομής τμήματος, στην οποία ένα μόνο ένα δείγμα ιστού αφαιρείται από το σώμα, (2) ανοικτή βιοψία εκτομής ολόκληρου του όγκου, στην οποία ένας ολόκληρος λοβός ή μία ύποπτη περιοχή αφαιρείται από το σώμα και (3) βιοψία με βελόνη, στην οποία ένα δείγμα ιστού ή υγρού αφαιρείται με τη βοήθεια βελόνης. Εάν χρησιμοποιηθεί ευρεία βελόνη, η διαδικασία αποκαλείται βιοψία με κόπτουσα βελόνη. Εάν χρησιμοποιηθεί λεπτή βελόνη, η διαδικασία αποκαλείται βιοψία αναρρόφησης με λεπτή βελόνη.

### **Βλεννογονίτιδα**

Μια επιπλοκή κάποιων αντικαρκινικών θεραπειών κατά την οποία το τοίχωμα του πεπτικού συστήματος φλεγμαίνει. Συχνά εμφανίζεται σαν πληγές στο στόμα.

### **Γαστρεντερική απόφραξη**

Ύπαρξη κωλύματος στο στομάχο ή στα έντερα.

### **Γαστρεντερικός στρωματικός όγκος (GIST)**

Ένας τύπος όγκου, ο οποίος συνήθως ξεκινά από τα κύτταρα στο τοίχωμα του γαστρεντερικού σωλήνα. Μπορεί να είναι καλοήθης ή κακοήθης.

### **Γεμισταμπίνη**

Το ενεργό συστατικό ενός φαρμάκου, το οποίο χρησιμοποιείται στη θεραπεία του προχωρημένου ή μεταστατικού καρκίνου του παγκρέατος. Χρησιμοποιείται επίσης μαζί με άλλα φάρμακα, στη θεραπεία του προχωρημένου καρκίνου του μαστού, του προχωρημένου καρκίνου των ωθηκών, καθώς και του προχωρημένου ή μεταστατικού μη-μικροκυτταρικού καρκίνου του πνεύμονα. Μελετάται η χρήση του και στη θεραπεία άλλων τύπων καρκίνου. Η γεμισταμπίνη αναστέλλει τη δημιουργία DNA στα κύτταρα και μπορεί να σκοτώσει τα καρκινικά κύτταρα. Είναι ένας τύπος αντιμεταβολίτη.

### **Γλοίωμα**

Ένας καρκίνος του εγκεφάλου, ο οποίος ξεκινά από τα κύτταρα της γλοίας (τα κύτταρα που περιβάλλουν και υποστηρίζουν τα νευρικά κύτταρα).

### **Γλυκόζη**

Η γλυκόζη είναι ένας μονοσακχαρίτης, ο οποίος υπάρχει ευρέως στους φυτικούς και ζωικούς ιστούς. Είναι η κύρια πηγή ενέργειας για το ανθρώπινο σώμα.

### **Γονίδιο NF1**

Γονίδιο υπεύθυνο για την παραγωγή της πρωτεΐνης νευροϊνωμίνης. Η πρωτεΐνη αυτή παράγεται σε πολλούς τύπους κυττάρων, συμπεριλαμβανομένων των νευρικών κυττάρων και εξειδικευμένων κυττάρων που ονομάζονται ολιγοδενδροκύτταρα και κύτταρα Schwann τα οποία περιβάλλουν τα νεύρα.

### **Γονίδιο RB**

Ένα ογκοκατασταλτικό γονίδιο.

### **Γονίδιο της αδενωματώδους πολυποδίασης του παχέος εντέρου (APC)**

Είναι ένα ογκοκατασταλτικό γονίδιο. Η μετάλλαξη στο γονίδιο αυτό, μπορεί να έχει ως αποτέλεσμα την ανάπτυξη καρκίνου του παχέος εντέρου.

### **Δακαρβαζίνη**

Ένα φάρμακο που χρησιμοποιείται στη θεραπεία του λεμφώματος Hodgkin και του κακοήθους μελανώματος και μελετάται η χρήση του στη θεραπεία άλλων τύπων καρκίνου. Συνδέεται με το DNA στα κύτταρα και μπορεί να σκοτώσει τα καρκινικά κύτταρα. Είναι ένας τύπος αλκυλιωτικού παράγοντα.

### **Διοξίνες**

Παραπροϊόντα διαφόρων βιομηχανικών διαδικασιών, που είναι ιδιαίτερα τοξικά.

### **Δοξορουβικίνη**

Ένα φάρμακο, το οποίο χρησιμοποιείται στη θεραπεία πολλών τύπων καρκίνου και μελετάται στη θεραπεία άλλων τύπων καρκίνου. Η δοξορουβικίνη προέρχεται από το βακτήριο *Streptomyces reucetius*. Επιδρά βλαπτικά στο DNA και μπορεί να σκοτώσει τα καρκινικά κύτταρα. Είναι ένας τύπος αντικαρκινικού αντιβιοτικού που ανήκει στις ανθρακυκλίνες. Επίσης αποκαλείται υδροχλωρική δοξορουβικίνη και υδροξυδαουνορουβικίνη.

### **Δοσεταξέλη:**

Η δοσεταξέλη ανήκει στην ομάδα των αντικαρκινικών φαρμάκων που ονομάζονται ταξάνες. Η δοσεταξέλη αποτρέπει τα κύτταρα από το να καταστρέψουν τον εσωτερικό τους «σκελετό», ο οποίος τους επιτρέπει να διαιρούνται και να πολλαπλασιάζονται. Με το σκελετό των κυττάρων άθικτο, τα κύτταρα δεν μπορούν να διαιρεθούν και τελικά πεθαίνουν. Η δοσεταξέλη επίσης επηρεάζει τα μη καρκινικά κύτταρα, όπως τα κύτταρα του αίματος και μπορεί να προκαλέσει ανεπιθύμητες ενέργειες.

### **Εμμηνόπαυση**

Η χρονική στιγμή στη ζωή μιας γυναίκας όπου οι ωοθήκες της σταματούν να παράγουν ορμόνες και η έμμηνος ρύση σταματά. Φυσιολογικά η εμμηνόπαυση εμφανίζεται συνήθως γύρω στην ηλικία των 50. Μια γυναίκα θεωρείται ότι βρίσκεται στην εμμηνόπαυση όταν δεν έχει περίοδο για 12 συνεχόμενους μήνες. Τα συμπτώματα της εμμηνόπαυσης περιλαμβάνουν εξάψεις, εναλλαγές διάθεσης, νυχτερινούς ιδρώτες, ξηρότητα κόλπου, διαταραχές συγκέντρωσης και στειρότητα.

### **Εν τω βάθει φλεβική θρόμβωση**

Η δημιουργία θρόμβου αίματος σε μία εν τω βάθει φλέβα του κάτω άκρου, της πυέλου ή του άνω άκρου. Τα συμπτώματα μπορεί να περιλαμβάνουν πόνο, οίδημα, θερμότητα και ερυθρότητα της προσβεβλημένης περιοχής. Αποκαλείται επίσης και ΕΒΦΘ.

### **Ενδοφλέβιος,-α**

Μέσα ή διαμέσου μιας φλέβας. Συνήθως αναφέρεται σε τρόπο χορήγησης ενός φαρμάκου ή άλλης ουσίας μέσω μιας βελόνας ή σωλήνα που εισέρχεται μέσα σε μια φλέβα.

### **Σαρκώματα των μαλακών μορίων**

πληροφορίες έγγραφο βασίζονται στα κλινικά πρότυπα πρακτικής της Ευρωπαϊκής Κοινότητας Κλινικής Ογκολογίας (ESMO)-v2016.

Σελίδα 35

### **Εξωτερικός ασθενής**

Ένας ασθενής που επισκέπτεται κάποιο ιατρικό κέντρο για διάγνωση ή θεραπεία χωρίς να εισάγεται σε αυτό και να διανυκτερεύει. Μερικές φορές καλείται 'ημερήσιος' ασθενής.

### **Επιδερμική κύστη**

Ένας κλειστός, σακκοειδής θύλακας ιστού που δημιουργείται στην επιδερμίδα, το εξωτερικό στρώμα από τα δύο κύρια στρώματα του δέρματος. Μπορεί να περιέχει υγρό, αέρα, πύο ή άλλο υλικό. Οι περισσότερες κύστες είναι καλοήθεις (μη καρκινικές).

### **Επιρουβικήνη**

Ένα φάρμακο που χρησιμοποιείται μαζί με άλλα φάρμακα για τη θεραπεία του πρώιμου καρκίνου του μαστού, ο οποίος έχει επεκταθεί στους λεμφαδένες. Μελετάται επίσης στη θεραπεία άλλων τύπων καρκίνου. Η επιρουβικήνη είναι ένας τύπος αντιβιοτικού που ανήκει στις ανθρακυκλίνες.

### **Ερυθρό αιμοσφαίριο**

Ο πιο συχνός τύπος κυττάρων του αίματος. Είναι η ουσία που κάνει το αίμα να εμφανίζεται κόκκινο. Η κύρια λειτουργία του είναι η μεταφορά οξυγόνου.

### **Ηπατικός**

Ο όρος «ηπατικός» αναφέρεται στο ήπαρ. Η ηπατική φλέβα, είναι μία φλέβα που απάγει το αίμα από το ήπαρ. Η ηπατική νόσος, είναι η νόσος που επηρεάζει το ήπαρ.

### **Θετικό όριο**

Το άκρο ή το όριο ενός ιστού ο οποίος έχει αφαιρεθεί κατά τη διάρκεια χειρουργείου για καρκίνο. Το όριο περιγράφεται ως θετικό όταν ο παθολογοανατόμος ανευρίσκει καρκινικά κύτταρα στο όριο του ιστού, υποδεικνύοντας ότι δεν έχει αφαιρεθεί όλος ο καρκινικός ιστός.

### **Ιματινίμπη**

Η ιματινίμπη είναι ένας αναστολέας πρωτεϊνικών-τυροσινικών κινασών. Αυτό σημαίνει ότι αναστέλλει μερικά συγκεκριμένα ένζυμα γνωστά ως τυροσινικές κινάσες. Αυτά τα ένζυμα μπορούν να βρεθούν σε κάποιους υποδοχείς στην επιφάνεια των καρκινικών κυττάρων, συμπεριλαμβανομένων των υποδοχέων που εμπλέκονται στη κινητοποίηση των κυττάρων να διαιρούνται ανεξέλεγκτα. Μέσω της αναστολής αυτών των υποδοχέων, η ιματινίμπη συμβάλλει στον έλεγχο της κυτταρικής διαίρεσης.

### **Ινοβλάστης**

Ένα κύτταρο του συνδετικού ιστού, το οποίο παράγει και εκκρίνει πρωτεΐνες που ονομάζονται κολλαγόνα.

### **Ίνωμα**

Ένας καλοήθης όγκος, συνήθως στη μήτρα και το γαστρεντερικό σωλήνα.

### **Ινωμάτωση**

Μία κατάσταση στην οποία, αναπτύσσονται πολλαπλά ινώματα. Τα ινώματα είναι καλοήθεις όγκοι που προσβάλλουν το συνδετικό ιστό.

### **Σαρκώματα των μαλακών μορίων**

πληροφορίες έγγραφο βασίζονται στα κλινικά πρότυπα πρακτικής της Ευρωπαϊκής Κοινότητας Κλινικής Ογκολογίας (ESMO)-v2016.

### **Ιονίζουσα ακτινοβολία**

Τύπος ακτινοβολίας αποτελούμενος (ή προερχόμενος) από διαδικασίες ακτίνων Χ, ραδιενεργών ουσιών, ακτίνων που εισέρχονται στην ατμόσφαιρα της Γη καθώς και άλλες πηγές. Σε υψηλές δόσεις, η ιονίζουσα ακτινοβολία αυξάνει τη χημική δραστηριότητα εντός των κυττάρων, οδηγώντας σε κινδύνους για την υγεία συμπεριλαμβανομένου του καρκίνου.

### **Ιστοπαθολογικός/ιστοπαθολογία**

Η εξέταση και η μελέτη ιστών και κυττάρων, με τη χρήση μικροσκοπίου. Ο ιστός που λαμβάνεται από το σώμα με βιοψία ή χειρουργική επέμβαση, τοποθετείται σε συντηρητικό μέσο και μεταφέρεται στο εργαστήριο. Εκεί κόβεται σε λεπτές τομές, χρωματίζεται με διάφορες χρωστικές και στη συνέχεια μελετάται κάτω από το μικροσκόπιο.

### **Ιφωσφαμίδη**

Ένα φάρμακο, το οποίο χρησιμοποιείται μαζί με άλλα φάρμακα για τη θεραπεία του καρκίνου του όρχεως από γεννητικά κύτταρα, ο οποίος δεν ανταποκρίθηκε σε προηγούμενη θεραπεία με άλλα φάρμακα. Μελετάται η χρήση της και σε άλλους τύπους καρκίνου. Η ιφωσφαμίδη, συνδέεται με το DNA στα κύτταρα και μπορεί να σκοτώσει τα καρκινικά κύτταρα. Είναι ένας τύπος αλκυλιωτικού παράγοντα και ένας τύπος αντιμεταβολίτη.

### **Καθετήρας**

Ένα μακρύ και λεπτό εργαλείο που χρησιμοποιείται στη διερεύνηση τραυμάτων, κοιλοτήτων και διόδων του σώματος.

### **Καλοήθης όγκος**

Μη κακοήθεια. Οι καλοήθεις όγκοι μπορεί να αναπτύσσονται σε μεγαλύτερο μέγεθος, αλλά δεν διασπείρονται σε άλλα μέρη του σώματος. Ονομάζεται επίσης μη-κακοήθης.

### **Καρκινογόνο**

Μία ουσία που προκαλεί καρκίνο.

### **Καφεοειδής κηλίδα (Café au lait)**

Μία επίπεδη κηλίδα χρώματος ανοικτού καφέ στο δέρμα. Ο όρος Café au lait είναι γαλλικός, σημαίνει «καφές με γάλα» και αναφέρεται στο χρώμα της κηλίδας.

### **Κλινική μελέτη**

Μία ερευνητική μελέτη που διενεργείται σε ασθενείς, ώστε να αξιολογήσει εάν μία νέα θεραπεία είναι ασφαλής (ασφάλεια) και εάν λειτουργεί (αποτελεσματικότητα). Οι κλινικές δοκιμές διενεργούνται για τον έλεγχο της αποτελεσματικότητας των φαρμάκων, αλλά και μη-φαρμακευτικών θεραπειών, όπως η ακτινοθεραπεία ή χειρουργική επέμβαση, καθώς και ο συνδυασμός διαφόρων θεραπειών.

### **Κυκλοφωσφαμίδη**

Ένα φάρμακο που χρησιμοποιείται στη θεραπεία πολλών τύπων καρκίνου και μελετάται για τη θεραπεία άλλων τύπων καρκίνου. Χρησιμοποιείται επίσης για τη θεραπεία ορισμένων τύπων καρκίνου του νεφρού στα παιδιά. Η κυκλοφωσφαμίδη συνδέεται με το DNA στα κύτταρα και μπορεί να σκοτώσει τα καρκινικά κύτταρα. Είναι ένας τύπος αλκυλιωτικού παράγοντα.

### **Σαρκώματα των μαλακών μορίων**

πληροφορίες έγγραφο βασίζονται στα κλινικά πρότυπα πρακτικής της Ευρωπαϊκής Κοινότητας Κλινικής Ογκολογίας (ESMO)-v2016.

Σελίδα 37

### **Λειομυοσάρκωμα**

Κακοήθης όγκος (καρκίνος) των λείων μυϊκών κυττάρων που μπορεί να εμφανιστεί σχεδόν οπουδήποτε στο σώμα, αλλά είναι συχνότερος στη μήτρα, στη κοιλιά ή στην πύελο.

### **Λεμφαδένες**

Σφαιρικές δομές λεμφικού ιστού που περιβάλλονται από κάψα συνδετικού ιστού. Οι λεμφαδένες φιλτράρουν τη λέμφο και αποθηκεύουν λεμφοκύτταρα. Εντοπίζονται κατά την πορεία των λεμφαγγείων.

### **Λεμφοίδημα**

Μια κατάσταση κατά την οποία επιπλέον λεμφικό υγρό συσσωρεύεται σε ιστούς και προκαλεί οίδημα. Μπορεί να συμβεί στο χέρι ή στο πόδι, αν λεμφαγγεία αποκλειστούν, καταστραφούν ή αφαιρεθούν χειρουργικά.

### **Λέμφωμα**

Καρκίνος που ξεκινά στα κύτταρα του ανοσοποιητικού συστήματος. Υπάρχουν δύο κατηγορίες λεμφωμάτων. Ένα είδος είναι το λέμφωμα Χότζκιν (Hodgkin), το οποίο χαρακτηρίζεται από την παρουσία ενός τύπου κυττάρων που ονομάζονται κύτταρα Reed-Steinberg. Η άλλη κατηγορία είναι το μη- Hodgkin λέμφωμα που περιλαμβάνει μια μεγάλη, ετερογενή ομάδα καρκίνων του ανοσοποιητικού συστήματος. Τα μη- Hodgkin λεμφώματα μπορούν να ταξινομηθούν περαιτέρω σε νεοπλάσματα τα οποία έχουν μια νωθρή, αργά-αναπτυσσόμενη πορεία και σε αυτά που έχουν επιθετική, γρήγορα-αναπτυσσόμενη εξέλιξη. Οι παραπάνω υπότυποι συμπεριφέρονται και ανταποκρίνονται διαφορετικά στη θεραπεία. Τόσο τα Hodgkin όσο και τα μη- Hodgkin λεμφώματα μπορούν να εμφανιστούν σε παιδιά και ενήλικες, ενώ η πρόγνωση και η θεραπεία τους εξαρτάται από το στάδιο και τον τύπο του νεοπλάσματος.

### **Λευκοκύτταρα**

Κύτταρα του ανοσοποιητικού συστήματος τα οποία εμπλέκονται στην άμυνα του οργανισμού ενάντια στις λοιμώξεις.

### **Λιποσάρκωμα**

Ένας σπάνιος καρκίνος των λιποκυττάρων.

### **Μεμβράνη**

Στη Βιολογία, ο όρος μεμβράνη προσδιορίζει 1) ένα στρώμα μέσα σε ένα κύτταρο που περιέχει/περικλείει διαφορετικές εσωτερικές δομές, 2) ένα στρώμα γύρω από ένα κύτταρο που το διαχωρίζει από το περιβάλλον γύρω του, 3) ένα στρώμα κυττάρων που ξεχωρίζει το ένα ιστό από τον άλλο (π.χ. η βασική μεμβράνη και ο βλεννογόνος).

### **Μετάλλαξη**

Μια αλλαγή στην αλληλουχία των ζευγών των βάσεων του DNA που συνθέτει ένα γονίδιο. Μεταλλάξεις σε ένα γονίδιο δεν αλλάζουν απαραίτητα το γονίδιο μόνιμα.



### **Μετάσταση**

Η εξάπλωση του καρκίνου από το ένα σημείο του σώματος σε ένα άλλο. Ένας όγκος αποτελούμενος από κύτταρα τα οποία έχουν εξαπλωθεί ονομάζεται μεταστατικός όγκος ή μετάσταση. Ο μεταστατικός όγκος περιέχει κύτταρα τα οποία ομοιάζουν με αυτά του αρχικού όγκου.

### **Μηνιγγίωμα**

Ένας τύπος αργά-αναπτυσσόμενου όγκου που σχηματίζεται μέσα στις μήνιγγες (λεπτά στρώματα ιστού που καλύπτουν και προστατεύουν τον εγκέφαλο και τη σπονδυλική στήλη). Τα μηνιγγιώματα συνήθως εμφανίζονται σε ενήλικες

### **Μονήρης ινώδης όγκος**

Σπάνιος όγκος ο οποίος μπορεί να προέρχεται από τον υπεζωκότα ή πρακτικά από οποιοδήποτε σημείο μαλακού ιστού. Μπορεί να είναι καλοήθης ή κακοήθης.

### **Νέκρωση**

Αναφέρεται στο θάνατο ζωντανών ιστών.

### **Νευρίωμα**

Καλοήθης όγκος που αναπτύσσεται από κύτταρα και ιστούς που καλύπτουν τα νεύρα.

### **Νευροτοξικότητα**

Η τάση μερικών θεραπειών να προκαλούν βλάβη στο νευρικό σύστημα.

### **Νόσος von Recklinghausen's**

Νόσος γνωστή και ως νευροϊνωμάτωση τύπου 1, βλέπε παραπάνω.

### **Νωθρός (ή έρπων) όγκος**

Τύπος καρκίνου που αναπτύσσεται αργά

### **Όγκοι του ελύτρου περιφερικών νεύρων (MPNST)**

Ένας τύπος σαρκώματος μαλακών μορίων που αναπτύσσεται σε κύτταρα τα οποία σχηματίζουν ένα προστατευτικό περίβλημα – κάλυμμα γύρω από τα περιφερικά νεύρα, τα οποία είναι νεύρα που βρίσκονται έξω από το κεντρικό νευρικό σύστημα (εγκέφαλος και νωτιαίος μυελός). Επίσης ονομάζεται κακοήθης όγκος του ελύτρου των περιφερικών νεύρων.

### **Ογκοκατασταλτικό γονίδιο**

Τύπος γονιδίου το οποίο παράγει μια πρωτεΐνη που ονομάζεται ογκοκατασταλτική πρωτεΐνη και βοηθά στον έλεγχο της αύξησης των κυττάρων. Μεταλλάξεις (αλλαγές στο DNA) σε ογκοκατασταλτικά γονίδια μπορεί να οδηγήσουν σε καρκίνο. Ονομάζεται επίσης αντιογκογονίδιο.

### **Οζώδης σκλήρυνση**

Γενετική διαταραχή στην οποία καλοήθεις (όχι καρκινικοί) όγκοι σχηματίζονται στους νεφρούς, στον εγκέφαλο, στα μάτια, στην καρδιά, στους πνεύμονες και στο δέρμα. Αυτή η νόσος μπορεί να προκαλέσει σπασμούς, πνευματική δυσλειτουργία και διάφορους τύπους δερματικών αλλοιώσεων.

### **Οίδημα**

Μη φυσιολογική συλλογή υγρού κάτω από το δέρμα ή σε μια κοιλότητα του σώματος.

### **Οπιοειδές**

Μια ουσία που χρησιμοποιείται για τη θεραπεία του μέτριου προς σοβαρού πόνου. Τα οπιοειδή ομοιάζουν με τα οπιούχα, όπως η μορφίνη και η κωδεΐνη, αλλά δεν προέρχονται από όπιο. Τα οπιοειδή συνδέονται στους αντίστοιχούς τους υποδοχείς στο νευρικό σύστημα. Τα οπιοειδή συνηθίζεται να καλούνται ναρκωτικά και είναι ένα είδος αλκαλοειδούς.

### **Οπισθοπεριτοναϊκό σάρκωμα**

Τύπος καρκίνου που εμφανίζεται στα οστά ή στους μαλακούς ιστούς του σώματος, συμπεριλαμβανομένων των χόνδρων, του λίπους, των μυών, των αγγείων, του ινώδους ή άλλου συνδετικού ή υποστηρικτικού ιστού. Διαφορετικοί τύποι σαρκωμάτων βασίζονται στο που σχηματίζεται ο καρκίνος. Σε αυτή την περίπτωση τα νεοπλάσματα σχηματίζονται στο οπισθοπεριτόναιο, την περιοχή πίσω από το περιτόναιο.

### **Οπισθοπεριτόναιο**

Χώρος που βρίσκεται στο πίσω μέρος της κοιλιακής χώρας/κοιλότητας, πίσω από ένα στρώμα ιστού γνωστό ως περιτόναιο και μπροστά από μύες και οστά που σχηματίζουν το γνωστό και ως οπίσθιο τοίχωμα της κοιλιακής χώρας. Όλα τα όργανα πίσω από το περιτόναιο, δηλαδή μέσα στο οπισθοπεριτόναιο είναι οπισθοπεριτοναϊκά. Οι νεφροί, τμήμα του παγκρέατος και τμήμα του κόλου είναι -μεταξύ άλλων- οπισθοπεριτοναϊκά όργανα.

### **Ορθοπεδικός**

Χειρουργός που ειδικεύεται στη διάγνωση και τη θεραπεία τραυματισμών και νόσων του μυοσκελετικού συστήματος. Αυτό περιλαμβάνει τα οστά, τους συνδέσμους, τους τένοντες, αρθρώσεις και μύες.

### **Ορμονική θεραπεία**

Η χρήση των ορμονών ως ιατρική θεραπεία.

### **Οστεοσάρκωμα**

Καρκίνος των οστών που προσβάλλει συνηθέστερα τα μεγάλα οστά του χεριού ή του ποδιού. Εμφανίζεται πιο συχνά σε νέους και προσβάλλει περισσότερο τους άνδρες από τις γυναίκες. Καλείται επίσης οστεογενές σάρκωμα.

### **Οστέωμα**

Το οστέωμα αποτελεί ένα νέο κομμάτι οστού που συνήθως αναπτύσσεται πάνω σε ένα άλλο τμήμα οστού, τυπικά στο κρανίο. Αποτελεί καλοήγη όγκο.

### **Ουδετεροπενία**

Κατάσταση κατά την οποία ο αριθμός των ουδετεροφίλων -ένας τύπος λευκοκυττάρων του αίματος- είναι χαμηλότερος του φυσιολογικού. Μπορεί να παρατηρηθεί κατά τη διάρκεια λοιμώξεων από ιούς και μετά από ακτινοθεραπεία ή/και χημειοθεραπεία. Επίσης μειώνει τον ανοσοολογικό φραγμό ενάντια σε βακτηριακές και μυκητιασικές λοιμώξεις.

### **Σαρκώματα των μαλακών μορίων**

πληροφορίες έγγραφο βασίζονται στα κλινικά πρότυπα πρακτικής της Ευρωπαϊκής Κοινότητας Κλινικής Ογκολογίας (ESMO)-v2016.

Σελίδα 40

### **Παζοπανίμπη**

Ένα φάρμακο που χρησιμοποιείται στη θεραπεία του νεφροκυτταρικού καρκινώματος, το οποίο αποτελεί τον πιο συχνό τύπο καρκίνου του νεφρού. Χρησιμοποιείται επίσης στη θεραπεία των προχωρημένων σαρκωμάτων μαλακών μορίων που έχουν ήδη θεραπευθεί με άλλα αντινεοπλασματικά φάρμακα. Μελετάται επίσης στη θεραπεία και άλλων τύπων καρκίνου. Η παζοπανίμπη μπορεί να εμποδίζει την ανάπτυξη νέων αγγείων τα οποία χρειάζεται ο όγκος για να αναπτυχθεί. Είναι ένας αναστολέας πρωτεϊνικών τυροσινικών κινασών και ένας τύπος σκευάσματος αντιαγγειογενετικού χαρακτήρα.

### **Παθολογοανατόμος**

Γιατρός που ειδικεύεται στην ιστοπαθολογία, τη μελέτη νοσούντων κυττάρων και ιστών με τη χρήση μικροσκοπίου.

### **Παθολόγος-Ογκολόγος**

Ο γιατρός ο οποίος ειδικεύεται στη διάγνωση και τη θεραπεία του καρκίνου με τη χρήση χημειοθεραπείας, ορμονικής, βιολογικής και στοχευμένης θεραπείας. Ο ρόλος του Παθολόγου-Ογκολόγου είναι συχνά κυρίαρχος στην παροχή ιατρικής φροντίδα σε κάποιον που έχει καρκίνο. Ο Παθολόγος-Ογκολόγος παρέχει επίσης υποστηρικτική φροντίδα καθώς και συντονίζει τη θεραπεία που δίνεται και από άλλους ειδικούς ιατρούς.

### **Παίδο-ογκολόγος:**

Γιατρός που ειδικεύεται στη θεραπεία παιδιών με καρκίνο.

### **Πακλιταξέλη**

Ένα φάρμακο που χρησιμοποιείται στη θεραπεία του καρκίνου του μαστού, του καρκίνου των ωθηκών και του σαρκώματος Καρσί του σχετιζόμενου με το AIDS. Χρησιμοποιείται επίσης σε συνδυασμό με άλλο φάρμακο στη θεραπεία του μη-μικροκυτταρικού καρκίνου του πνεύμονα. Η πακλιταξέλη μελετάται επίσης στη θεραπεία και άλλων τύπων καρκίνου. Παρεμποδίζει την κυτταρική αύξηση σταματώντας την κυτταρική διαίρεση και μπορεί να σκοτώσει καρκινικά κύτταρα. Είναι ένας τύπος αντιμιτωτικού φαρμακευτικού σκευάσματος.

### **Πολυπαραγοντική θεραπεία**

Θεραπεία η οποία συνδυάζει περισσότερες από μια μεθόδους. Ονομάζεται επίσης συνδυαστική θεραπεία.

### **Πόνος άκρου-φαντάσματος**

Η αίσθηση του πόνου ή άλλων μη-ευχάριστων συναισθημάτων στο σημείο ενός άκρου που λείπει ( «φάντασμα»).

### **Πρόγνωση**

Η πιθανή κατάληξη/έκβαση ή κατάσταση μιας νόσου. Η πιθανότητα ανάρρωσης ή υποτροπής.

### **Προσεκτική αναμονή**

Προσεκτική παρακολούθηση της κατάστασης του ασθενούς χωρίς όμως τη χορήγηση θεραπείας, εκτός εάν εμφανιστούν ή αλλάξουν τα συμπτώματα. Η προσεκτική αναμονή εφαρμόζεται ορισμένες φορές σε καταστάσεις οι οποίες αναπτύσσονται αργά. Εφαρμόζεται επίσης όταν οι κίνδυνοι από τη θεραπεία είναι σοβαρότεροι από τα πιθανά οφέλη. Κατά τη διάρκεια της προσεκτικής αναμονής, μπορεί να παρέχονται στους ασθενείς συγκεκριμένα τεστ και εξετάσεις. Εφαρμόζεται κάποιες φορές στον καρκίνο του προστάτη.

### **Ραβδομυοσάρκωμα**

Καρκίνος ο οποίος σχηματίζεται σε μαλακούς ιστούς, σε ένα τύπο μυών που ονομάζονται γραμμωτοί μύες. Το ραβδομυοσάρκωμα μπορεί να εμφανιστεί οπουδήποτε στο σώμα.

### **Ραδιοσημασμένο**

Συνοδευόμενο με μια ραδιενεργή ουσία. Όταν εισάγεται με ένεση στο σώμα, η πορεία της ουσίας μέσα σε αυτό μπορεί να παρακολουθηθεί με τη χρήση ενός ανιχνευτή.

### **Σάρκωμα Karosi**

Τύπος καρκίνου στον οποίο αλλοιώσεις (μη φυσιολογικές περιοχές) αναπτύσσονται στο δέρμα, στους λεμφαδένες, στο εσωτερικό του στόματος, της μύτης, του λάρυγγα καθώς και σε άλλους ιστούς του σώματος. Οι αλλοιώσεις έχουν συνήθως μωβ απόχρωση και αποτελούνται από καρκινικά κύτταρα, νεοαγγεία και κύτταρα του αίματος. Μπορεί να ξεκινούν και να εμφανίζονται σε περισσότερα από ένα σημεία του σώματος ταυτόχρονα. Το σάρκωμα Karosi προκαλείται από τον ερπητοϊό Karosi τον σχετιζόμενο με σάρκωμα (KS -HV). Στις χώρες του δυτικού κόσμου, συνήθως προκαλείται σε άτομα με εξασθενημένο ανοσοποιητικό σύστημα λόγω AIDS ή από φάρμακα τα οποία χρησιμοποιούνται στις μεταμοσχεύσεις οργάνων. Το σάρκωμα Karosi παρατηρείται επίσης σε άντρες μεγαλύτερης ηλικίας, εβραϊκής ή μεσογειακής καταγωγής ή και σε νέους άντρες στην Αφρική.

### **Σάρκωμα**

Καρκίνος των οστών, των χόνδρων, του λίπους, των μυών, των αγγείων ή άλλου συνδετικού ή υποστηρικτικού ιστού.

### **Σβάννωμα**

Όγκος του περιφερικού νευρικού συστήματος που εμφανίζεται στο προστατευτικό κάλυμμα των νεύρων. Είναι σχεδόν πάντα καλοήθης αλλά έχουν περιγραφεί σπάνια κακοήθη σβαννώματα.

### **Σισπλατίνη**

Ένα φάρμακο που χρησιμοποιείται στη θεραπεία πολλών τύπων καρκίνου. Η σισπλατίνη περιέχει το μέταλλο πλατίνα (λευκόχρυσος). Σκοτώνει τα καρκινικά κύτταρα, προκαλώντας βλάβες στο DNA τους και αναστέλλοντας τον πολλαπλασιασμό τους. Η σισπλατίνη, είναι ένας τύπος αλκυλιωτικού παράγοντα.

### **Στοματική βλεννογονίτιδα**

Μια επιπλοκή κάποιων αντικαρκινικών θεραπειών κατά την οποία το τοίχωμα του πεπτικού συστήματος φλεγμαίνει. Συχνά εμφανίζεται σαν πληγές στο στόμα.

### **Σαρκώματα των μαλακών μορίων**

πληροφορίες έγγραφο βασίζονται στα κλινικά πρότυπα πρακτικής της Ευρωπαϊκής Κοινότητας Κλινικής Ογκολογίας (ESMO)-v2016.

Σελίδα 42

### **Στοματικός βλεννογόνος**

Η υγρή, εσωτερική επένδυση του στόματος. Αδένες στο βλεννογόνο παράγουν σίελο. Επίσης καλείται βλεννογόνιος μεμβράνη.

### **Στοχευμένες θεραπείες**

Τύπος θεραπείας ο οποίος χρησιμοποιεί φάρμακα ή άλλες ουσίες, όπως μονοκλωνικά αντισώματα, για να εντοπίσει και να επιτεθεί σε συγκεκριμένα καρκινικά κύτταρα. Η στοχευμένη θεραπεία μπορεί να έχει λιγότερες παρενέργειες σε σχέση με άλλους τύπους θεραπείας.

### **Στρωματικό σάρκωμα του ενδομητρίου**

Ένας τύπος σαρκώματος που εξορμάται από τους ιστούς της μήτρας.

### **Σύνδρομο Werner**

Κληρονομική διαταραχή η οποία χαρακτηρίζεται από γρήγορη γήρανση και ξεκινά στην πρώιμη εφηβεία. Οι ασθενείς μπορεί να είναι πιο κοντοί από το μέσο όρο και να έχουν προβλήματα υγείας όπως η απώλεια και το γκριζάρισμα των μαλλιών, η σκλήρυνση των αρτηριών, η λέπτυνση των οστών, ο διαβήτης και το λεπτό, σκληρό δέρμα. Έχουν επίσης αυξημένο κίνδυνο ανάπτυξης καρκίνου, ειδικά οστεοσαρκώματος (τύπος καρκίνου των οστών). Το σύνδρομο Werner προκαλείται από μία μετάλλαξη (αλλαγή) σε ένα γονίδιο το οποίο εμπλέκεται στην κυτταρική διαίρεση. Πρόκειται για νόσο κληρονομούμενη με τον αυτοσωμικό υπολειπόμενο χαρακτήρα. Ονομάζεται επίσης ενήλικη προγηρία.

### **Σύνδρομο βασικοκυτταρικού σπίλου**

Μία γενετική κατάσταση η οποία προκαλεί ασυνήθιστα χαρακτηριστικά στο πρόσωπο και ανωμαλίες στο δέρμα, στα οστά, στο νευρικό σύστημα, στους οφθαλμούς και στους ενδοκρινείς αδένες. Οι άνθρωποι με αυτό το σύνδρομο, έχουν μεγαλύτερο κίνδυνο ανάπτυξης βασικοκυτταρικού καρκινώματος στο δέρμα. Ονομάζεται επίσης σύνδρομο Gorlin και σύνδρομο σπιλοειδούς βασικοκυτταρικού καρκινώματος.

### **Συστηματική θεραπεία/φάρμακα**

Θεραπεία η οποία χρησιμοποιεί ουσίες που μεταφέρονται μέσω της ροής του αίματος, φτάνοντας και επηρεάζοντας κύτταρα σε όλο το σώμα. Η χημειοθεραπεία και η ανοσοθεραπεία είναι παραδείγματα συστηματικής θεραπείας.

### **Ταξάνη**

Τύπος φαρμάκου ο οποίος αναστέλλει την ανάπτυξη των κυττάρων σταματώντας τη μίτωση (κυτταρική διαίρεση). Οι ταξάνες αλληλεπιδρούν με μικροσωληνίσκους (κυτταρικές δομές οι οποίες βοηθούν τα χρωμοσώματα να κινούνται κατά τη μίτωση). Χρησιμοποιούνται στη θεραπεία του καρκίνου. Η ταξάνη είναι τύπος μιτωτικού αναστολέα και αντι-μικροσωληναριακού παράγοντα.

### **Τοπική εκτομή**

Χειρουργική διαδικασία για την αφαίρεση μια μικρής περιοχής πάσχοντος ή προβληματικού ιστού με όριο υγιούς ιστού. Η διαδικασία αυτή πραγματοποιείται συχνά σε αλλοιώσεις του μαστού και του δέρματος, αλλά μπορεί να εφαρμοστεί σε κάθε περιοχή του σώματος.

### **Σαρκώματα των μαλακών μορίων**

πληροφορίες έγγραφο βασίζονται στα κλινικά πρότυπα πρακτικής της Ευρωπαϊκής Κοινότητας Κλινικής Ογκολογίας (ESMO)-v2016.

Σελίδα 43



### **Τραμπεκτεδίνη**

Ουσία η οποία προέρχεται από ένα είδος θαλάσσιου πλάσματος και μελετάται στη θεραπεία του καρκίνου. Συνδέεται στο DNA και προκαλεί σπασίματα σε αυτό. Αναστέλλει επίσης την ικανότητα των κυττάρων να επιδιορθώνουν βλάβες στο DNA, και έτσι ίσως να προκαλέσουν το θάνατο καρκινικών κυττάρων. Η τραμπεκτεδίνη παρασκευάζεται επίσης στο εργαστήριο. Αποτελεί τύπο αναστολέα επιδιορθωτικής αποκοπής του DNA.

### **Υπεζωκότας**

Ένα λεπτό στρώμα ιστού που καλύπτει τους πνεύμονες και επενδύει το εσωτερικό τοίχωμα της θωρακικής κοιλότητας. Προστατεύει και στηρίζει τους πνεύμονες. Αυτός ο ιστός εκκρίνει μια μικρή ποσότητα υγρού που δρα σα λιπαντικό, επιτρέποντας στους πνεύμονες να κινούνται ομαλά στη θωρακική κοιλότητα κατά τη διάρκεια της αναπνοής.

### **Υπέρηχογράφημα**

Μια διαδικασία κατά την οποία ηχητικά κύματα υψηλής ενέργειας αντανακλώνονται σε εσωτερικούς ιστούς και όργανα και παράγουν ηχώ. Τα μοτίβα/πρότυπα της ηχούς αποτυπώνονται στην οθόνη ενός μηχανήματος υπερήχου, σχηματίζοντας μία εικόνα των ιστών του σώματος που ονομάζεται υπερηχογράφημα. Ονομάζεται επίσης υπερηχοτομογραφία.

### **Υπολογιστική τομογραφία**

Ένας τύπος ακτινογραφίας, στον οποίο τα όργανα του σώματος σαρώνονται με ακτίνες X και τα αποτελέσματα ανασυντίθενται από έναν υπολογιστή, ώστε να δημιουργηθούν εικόνες των μελών του σώματος.

### **Υποτροπή**

Νόσος ή καρκίνος που επανεμφανίζεται, συνήθως μετά από μια χρονική περίοδο κατά την οποία η νόσος δεν υπήρχε ή δε μπορούσε να ανιχνευτεί. Η υποτροπή μπορεί να συμβεί στο ίδιο σημείο όπως ο πρωτοπαθής/αρχικός όγκος ή σε διαφορετική περιοχή του σώματος. Καλείται επίσης υποτροπιάζων καρκίνος ή υποτροπιάζουσα νόσος.

### **Φαινοξυ- ζιζανιοκτόνα**

Οποιοδήποτε μέλος της οικογένειας χημικών που σχετίζεται με την αυξητική ορμόνη ινδολο-ακετοξικό οξύ. Όταν ψεκάζονται σε πλατύφυλλα φυτά, επάγουν την απότομη, ανεξέλεγκτη αύξηση και τελικώς το θάνατό τους.

### **Φυσικοθεραπευτής**

Επαγγελματίας υγείας εκπαιδευμένος στο να εκτιμά και να φροντίζει ανθρώπους με καταστάσεις ή τραυματισμούς που περιορίζουν τη ικανότητα τους να κινηθούν και να επιτελέσουν φυσικές δραστηριότητες. Οι φυσικοθεραπευτές χρησιμοποιούν μεθόδους όπως η άσκηση, το μασάζ, ζεστά επιθέματα, πάγο καθώς και ηλεκτρική διέγερση ώστε να βοηθήσουν στην ενδυνάμωση των μυών, στην ανακούφιση του πόνου και στη βελτίωση της κίνησης. Διδάσκουν επίσης ασκήσεις που συμβάλλουν στην πρόληψη τραυματισμών και απώλειας κίνησης.

### **Χημειοθεραπεία**

Ένας τύπος θεραπείας του καρκίνου, στον οποίο χρησιμοποιούνται φάρμακα που σκοτώνουν τα καρκινικά κύτταρα ή/και περιορίζουν την ανάπτυξή τους. Τα φάρμακα αυτά συνήθως χορηγούνται στον ασθενή με βραδεία έγχυση μέσα σε μία φλέβα, αλλά μπορούν να χορηγηθούν και από το στόμα, απευθείας σε ένα άκρο ή απευθείας στο ήπαρ, ανάλογα με την εντόπιση του καρκίνου.

### **Χλωραιθένιο**

Ουσία που χρησιμοποιείται στην κατασκευή πλαστικού. Η έκθεση στο χλωραιθένιο μπορεί να αυξήσει τον κίνδυνο ανάπτυξης όγκων στο ήπαρ, στον εγκέφαλο, στους πνεύμονες, λεμφώματος και λευχαιμίας.

### **Ωαγωγός (σάλπιγγα)**

Ένας λεπτός σωλήνας διαμέσου του οποίου τα ωάρια διέρχονται από μία ωοθήκη στη μήτρα. Στο γυναικείο αναπαραγωγικό σωλήνα, υπάρχει μόνο μία ωοθήκη και ένας ωαγωγός σε κάθε πλευρά της μήτρας.

Οι κατευθυντήριες Οδηγίες της ESMO για τους ασθενείς έχουν σχεδιαστεί για να βοηθήσουν τους ασθενείς, τους συγγενείς και τους φροντιστές τους να κατανοήσουν τη φύση διαφορετικών τύπων καρκίνου και να αξιολογήσουν τις καλύτερες διαθέσιμες επιλογές θεραπείας. Οι ιατρικές πληροφορίες που περιγράφονται στις Οδηγίες για τους ασθενείς βασίζονται στις Κατευθυντήριες Οδηγίες Κλινικής πρακτικής της ESMO που έχουν σχεδιαστεί για την καθοδήγηση των ογκολόγων παθολόγων στη διάγνωση, την παρακολούθηση και τη θεραπεία διαφόρων τύπων καρκίνου. Αυτές οι οδηγίες δημιουργήθηκαν από το Anticancer Fund σε στενή συνεργασία με τα ESMO Guidelines Working Group και ESMO Cancer Patient Working Group.

Για περισσότερες πληροφορίες, παρακαλώ επισκεφθείτε τις ιστοσελίδες: [www.esmo.org](http://www.esmo.org) και [www.anticancerfund.org](http://www.anticancerfund.org)

