

# Ορθοκολικός Καρκίνος

Τι είναι ο  
Ορθοκολικός  
Καρκίνος;

Αφήστε μας να σας  
εξηγήσουμε.

[www.anticancerfund.org](http://www.anticancerfund.org) | [www.esmo.org](http://www.esmo.org)



[www.anticancerfund.org](http://www.anticancerfund.org)



[www.esmo.org](http://www.esmo.org)

ESMO/ACF Σειρά Οδηγών για Ασθενείς  
Βασισμένοι στις Κατευθυντήριες Οδηγίες Κλινικής Πρακτικής της ESMO

## ΟΡΘΟΚΟΛΙΚΟΣ ΚΑΡΚΙΝΟΣ: ΕΝΑΣ ΟΔΗΓΟΣ ΓΙΑ ΑΣΘΕΝΕΙΣ

### ΠΛΗΡΟΦΟΡΙΕΣ ΒΑΣΙΣΜΕΝΕΣ ΣΤΙΣ ΚΑΤΕΥΘΥΝΤΗΡΙΕΣ ΟΔΗΓΙΕΣ ΚΛΙΝΙΚΗΣ ΠΡΑΚΤΙΚΗΣ ΤΗΣ ESMO

Αυτός οδηγός για ασθενείς προετοιμάστηκε από το Anticancer Fund σαν μια υπηρεσία προς τους ασθενείς, ώστε να βοηθήσει τους ίδιους και τους συγγενείς τους να καταλάβουν καλύτερα τη φύση του ορθοκολικού καρκίνου του και να εκτιμήσουν τις καλύτερες θεραπευτικές επιλογές που είναι διαθέσιμες, με βάση τον υπότυπο του ορθοκολικού καρκίνου. Συστήνουμε στους ασθενείς να ρωτήσουν τους γιατρούς τους σχετικά με το ποιες εξετάσεις και θεραπείες χρειάζονται για τον τύπο και το στάδιο της νόσου τους. Οι ιατρικές πληροφορίες που περιγράφονται παρακάτω βασίζονται στις κατευθυντήριες οδηγίες της Ευρωπαϊκής Εταιρίας Κλινικής Ογκολογίας (ESMO) για τη διαχείριση του ορθοκολικού καρκίνου. Αυτός ο οδηγός για ασθενείς συντάχθηκε με τη συνεργασία της ESMO και διανέμεται με την άδειά της. Συντάχθηκε από έναν κλινικό ιατρό και ελέγχθηκε από δύο ογκολόγους της ESMO, συμπεριλαμβανομένου του επικεφαλής συγγραφέα των κατευθυντήριων οδηγιών κλινικής πρακτικής για επαγγελματίες. Ελέγχθηκε, επίσης, από αντιπροσώπους ασθενών από την ομάδα εργασίας ασθενών με καρκίνο της ESMO.

Περισσότερες πληροφορίες σχετικά με τον οργανισμό AnticancerFund: [www.anticancerfund.org](http://www.anticancerfund.org)  
Περισσότερες πληροφορίες για την Ευρωπαϊκή Ογκολογική Εταιρεία: [www.esmo.org](http://www.esmo.org)

*Για τις λέξεις που είναι σημειωμένες με αστερίσκο, στο τέλος του κειμένου δίνονται ορισμοί.*

## Πίνακας Περιεχομένων

Ορθοκολικός Καρκίνος: Οδηγός για Ασθενείς.....	3
Ορισμός του Ορθοκολικού Καρκίνου.....	5
Είναι ο Ορθοκολικός Καρκίνος συχνός;.....	6
Τι προκαλεί τον Ορθοκολικό Καρκίνο; .....	7
Πως γίνεται η διάγνωση του Ορθοκολικού Καρκίνου; .....	10
Προληπτικές εξετάσεις για τον Ορθοκολικό Καρκίνο .....	14
Τι είναι σημαντικό να γνωρίζει κανείς για να καθορίσει τη βέλτιστη θεραπεία; .....	15
Ποιες είναι οι επιλογές της θεραπείας;.....	19
Ποιες είναι οι πιθανές ανεπιθύμητες ενέργειες των θεραπειών; .....	34
Τι συμβαίνει μετά τη θεραπεία; .....	38
Αποσαφήνιση των δύσκολων όρων .....	41

*Το κείμενο γράφτηκε από τον Dr. AnBilliau (Celsus Medical Writing LLC, για το Anticancer Fund) και ελέγχθηκε από τον Dr. Gauthier Bouche (RCT), τη Dr. Svetlana Jezdic (ESMO), τον Καθ. Roberto Labianca (ESMO), τον Καθ. Bengt Glimelius (ESMO), τον Καθ. Eric Van Cutsem (ESMO), τον Καθ. Dirk Arnold (ESMO) και την Καθ. Gabriella Kornek (ESMO Cancer Patient Working Group).*

*Αυτή είναι η πρώτη επικαιροποίηση του παρόντος οδηγού. Οι ενημερώσεις αντικατοπτρίζουν τις αλλαγές στην διαδοχική έκδοση των Κατευθυντήριων Οδηγιών Κλινικής Πρακτικής της ESMO. Αυτή η πρώτη επικαιροποίηση έγινε από τον Dr Gauthier Bouche (Anticancer Fund), την Dr. Ana Ugarte (Anticancer Fund) και ελέγχθηκε από την Dr Svetlana Jezdic (ESMO).*

*Η Ελληνική μετάφραση και επιμέλεια των Οδηγιών για Ασθενείς της ESMO έγινε από την Ομάδα Νέων Ελλήνων Ογκολόγων - ONEO (Hellenic Group of Young Oncologists - HeGYO) για λογαριασμό της Εταιρείας Παθολόγων Ογκολόγων Ελλάδος - ΕΟΠΕ (Hellenic Society for Medical Oncology - HeSMO). Ειδικότερα, το παρόν κείμενο επιμελήθηκαν οι Παθολόγοι Ογκολόγοι μέλη της ONEO: Γ. Αντωνίου, Ε. Αραβαντινού, Ε. Βούλγαρης, Α. Δίγκλια, Ε. Ζαΐρη, Κ. Καμποσιώρας, Α. Καραδήμου, Γ. Κεσίσης, Π. Κολιού, Κ. Κουτσούκος, Μ. Λιόντος, Κ. Λόγα, Δ. Ματθαίος, Ε. Μπουρνάκης, Μ. Νικολάου, Δ. Ρεπανά, Μ. Σκόνδρα, Κ. Τσιγαρίδας, Ν. Τσουκαλάς και Θ. Φλώρος.*

*The Greek translation and editing of ESMO Guides for Patients is done by the Hellenic Group of Young Oncologists-HeGYO on behalf of the Hellenic Society for Medical Oncology - HeSMO. In particular, this text was edited by the Medical Oncologists members of HeGYO: G. Antoniou, E. Aravantinou, E. Voulgaris, A. Diglia, E. Zairi, K. Kamposioras, A. Karadimou, G. Kesisis, P. Koliou, K. Koutsoukos, M. Liontos, K. Loga, D. Matthaïos, E. Bournakis, M. Nikolaou, D. Repana, M. Skondra, K. Tsigaridas, N. Tsoukalas and Th. Floros.*



## ΟΡΘΟΚΟΛΙΚΟΣ ΚΑΡΚΙΝΟΣ: ΟΔΗΓΟΣ ΓΙΑ ΑΣΘΕΝΕΙΣ

---

### Ορισμός ορθοκολικού καρκίνου

- Ο ορθοκολικός καρκίνος είναι ο καρκίνος που αναπτύσσεται στο παχύ έντερο.

### Διάγνωση

- Ο καρκίνος του παχέος εντέρου προκαλεί συμπτώματα πιο συχνά όταν η νόσος είναι προχωρημένη. Τα συνήθη συμπτώματα είναι η αλλαγή στις συνήθειες του εντέρου, κοιλιακή δυσφορία, κόπωση, απώλεια βάρους. Το αίμα στα κόπρανα μπορεί να είναι ένα σημάδι προειδοποίησης. Μπορεί να είναι ορατό με γυμνό μάτι ή μέσω εργαστηριακών εξετάσεων των κοπράνων.
- Η ενδοσκόπηση είναι μια εξέταση στην οποία ένας φωτιζόμενος σωλήνας εισάγεται μέσω του πρωκτού στο έντερο. Επιτρέπει να δούμε το εσωτερικό του εντέρου. Όταν ένας όγκος βρίσκεται σε απόσταση εντός 15 εκατοστών από τον πρωκτό θεωρείται όγκος του ορθού, ενώ όγκος περαιτέρω των 15 εκατοστών θεωρείται όγκος του παχέος εντέρου.
- Ειδικές ακτινολογικές εξετάσεις βοηθούν επίσης στο να απεικονιστεί το που βρίσκεται ο όγκος και ποιο είναι το μέγεθός του.
- Ανάλυση αίματος για το καρκινοεμβρυικό αντιγόνο (CEA), που είναι ένας καρκινικός δείκτης, μπορεί να είναι χρήσιμη σε επιλεγμένες περιπτώσεις, αλλά η διάγνωση δεν πρέπει να βασίζεται αποκλειστικά σε αυτόν.
- Η επιβεβαίωση της διάγνωσης δίνεται μόνο από την εργαστηριακή ανάλυση του όγκου και των ιστών που έχουν επηρεαστεί (ιστοπαθολογία).

### Θεραπεία ανάλογα με την έκταση της νόσου

#### Θεραπεία κακοήθων πολυπόδων

- Οι πολύποδες που είναι κακοήθεις πρέπει να αφαιρούνται από το κόλον. Ανάλογα με το βαθμό διήθησης των κακοήθων κυττάρων στον πολύποδα θα μπορούσε να γίνει σύσταση για μια ευρύτερη χειρουργική επέμβαση.

#### Θεραπεία σύμφωνα με το στάδιο της νόσου

*Σημείωση:* Μερικές φορές, μετά την αρχική θεραπεία και την ανάλυση του όγκου που έχει αφαιρεθεί μπορεί να διαπιστωθεί ότι ο καρκίνος έχει προχωρήσει περισσότερο, έτσι το πρωτόκολλο θεραπείας πρέπει να προσαρμόζεται.

- Στο στάδιο 0 ο καρκίνος περιορίζεται στο πλέον επιφανειακό στρώμα του εντερικού τοιχώματος του βλεννογόνου. Ο όγκος θα πρέπει να αφαιρεθεί χειρουργικά.
- Το στάδιο I περιλαμβάνει ένα στρώμα βαθύτερο, τον υποβλεννογόνο χιτώνα, και φθάνει ακόμη και το μυ του παχέος εντέρου ή του ορθού. Ο όγκος πρέπει να αφαιρεθεί χειρουργικά, καθώς και οι τοπικοί λεμφαδένες.
- Το στάδιο II περιλαμβάνει τον μυ του εντέρου και εισβάλλει στα γύρω όργανα. Η θεραπεία αποτελείται από τη χειρουργική αφαίρεση όλων των προσβεβλημένων ιστών και για ορισμένους ασθενείς είναι απαραίτητη πρόσθετη χημειοθεραπεία σε περίπτωση καρκίνου του παχέος εντέρου και ακτινοθεραπεία ή ακτινοθεραπεία σε συνδυασμό με χημειοθεραπεία για τον καρκίνο του ορθού

- Το στάδιο III περιλαμβάνει γειτνιάζουσες δομές με το παχύ έντερο, αλλά και περιοχικούς λεμφαδένες. Η θεραπεία αποτελείται από τη χειρουργική αφαίρεση των όγκων και άλλων προσβεβλημένων ιστών και επικουρική θεραπεία δηλ. χημειοθεραπεία για τον καρκίνο του παχέος εντέρου και ακτινοθεραπεία ή χημειοθεραπεία μαζί με ακτινοθεραπεία για καρκίνο του ορθού.
- Το στάδιο IV περιλαμβάνει απομακρυσμένα όργανα, όπως το ήπαρ και οι πνεύμονες. Η χημειοθεραπεία και η βιολογική στοχευμένη θεραπεία είναι οι επιλογές θεραπείας. Η χημειοθεραπεία βοηθά στη μείωση του μεγέθους των μεταστατικών όγκων για να γίνουν, αν είναι δυνατόν, χειρουργήσιμοι.

#### Παρακολούθηση

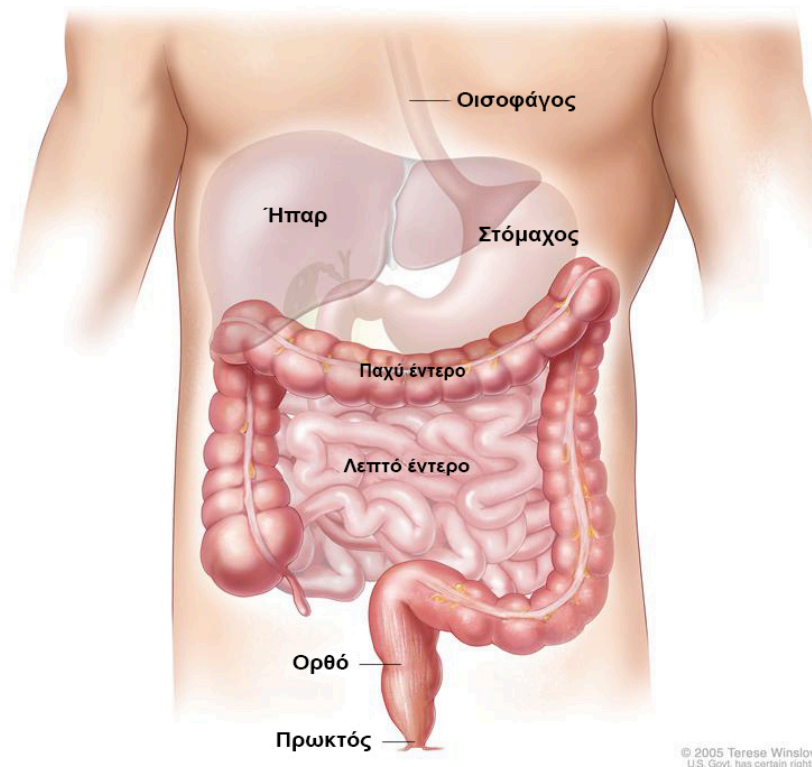
- Δεν υπάρχει κάποιο πρωτόκολλο παρακολούθησης γενικά αποδεκτό. Ο γιατρός σας θα προγραμματίσει επισκέψεις μετά την ολοκλήρωση της θεραπείας με σκοπό την παρακολούθηση των ανεπιθύμητων ενεργειών της θεραπείας, πιθανή υποτροπή της νόσου και να σας παρέχει υποστήριξη για να επιστρέψετε στην κανονική ζωή σας. Η παρακολούθηση μπορεί να διαρκέσει έως και 5 χρόνια.

## ΟΡΙΣΜΟΣ ΤΟΥ ΟΡΘΟΚΟΛΙΚΟΥ ΚΑΡΚΙΝΟΥ

Ορθοκολικός καρκίνος ονομάζεται ο καρκίνος που αναπτύσσεται στο παχύ έντερο ή το ορθό.

Ο καρκίνος του παχέος εντέρου αφορά τον καρκίνο που αναπτύσσεται στο κόλον. Το κόλον αποτελεί το μακρύτερο τμήμα του παχέος εντέρου, ενώ ως καρκίνος του ορθού ορίζεται ο καρκίνος που αναπτύσσεται στο ορθό, που αποτελεί το τελικό τμήμα του παχέους εντέρου, και που καταλήγει στον πρωκτό.

Ο πρωκτός αποτελεί την έξοδο του ορθού, από τον οποίο γίνεται η εκκένωση των κοπράνων. Μπορεί να αναπτυχθεί καρκίνος και στον πρωκτό, ωστόσο αποτελεί ξεχωριστή νόσο και δεν περιλαμβάνεται σε αυτόν τον οδηγό.



Ανατομία πεπτικού συστήματος. Τα διαδοχικά τμήματα του γαστρεντερικού συστήματος αποτελούν ο οισοφάγος, το στομάχι, το λεπτό έντερο, το παχύ έντερο(κόλον και ορθό) και ο πρωκτός. Απεικονίζεται και το συκώτι.

## ΕΙΝΑΙ Ο ΟΡΘΟΚΟΛΙΚΟΣ ΚΑΡΚΙΝΟΣ ΣΥΧΝΟΣ;

---

Ο ορθοκολικός καρκίνος είναι ο συχνότερος καρκίνος στην Ευρώπη και ο τρίτος σε συχνότητα παγκοσμίως. Το 2012, περίπου 447,000 ασθενείς διαγνώστηκαν με ορθοκολικό καρκίνο στην Ευρώπη. Αυτό αντιστοιχεί περίπου στο 13% όλων των καρκίνων σε αυτή την περιοχή.

Η πλειοψηφία των ορθοκολικών καρκίνων εντοπίζεται στο κόλον και ονομάζονται καρκίνοι του παχέος εντέρου. Αποτελούν το 9% όλων των μορφών καρκίνου στην Ευρώπη. Περίπου το 1/3 των ορθοκολικών καρκίνων εντοπίζονται μόνο στο ορθό και αποτελούν τους καρκίνους του ορθού.

Ο ορθοκολικός καρκίνος εμφανίζεται με μεγαλύτερη συχνότητα στους άνδρες απ' ότι στις γυναίκες. Στην Ευρώπη, 1 στους 20 άνδρες και 1 στις 35 γυναίκες θα αναπτύξουν ορθοκολικό καρκίνο κάποια στιγμή της ζωής τους. Με άλλα λόγια, στην Ευρώπη, 35 στους 100.000 άνδρες και 25 στις 100.000 γυναίκες διαγιγνώσκονται ετησίως με ορθοκολικό καρκίνο. Συνολικά, η συχνότητα του ορθοκολικού καρκίνου είναι μεγαλύτερη σε βιομηχανικές και αστικές περιοχές.

Οι περισσότεροι ασθενείς διαγιγνώσκονται σε ηλικία μεγαλύτερη των 60 ετών, ενώ ο ορθοκολικός καρκίνος είναι σπάνιος σε ηλικίες κάτω των 40 ετών.

## ΤΙ ΠΡΟΚΑΛΕΙ ΤΟΝ ΟΡΘΟΚΟΛΙΚΟ ΚΑΡΚΙΝΟ;

Μέχρι σήμερα, δεν είναι απολύτως σαφές πως προκαλείται ο ορθοκολικός καρκίνος. Έχουν εντοπιστεί αρκετοί παράγοντες κινδύνου\*. Ένας παράγοντας κινδύνου αυξάνει τον κίνδυνο εμφάνισης καρκίνου χωρίς να είναι απαραίτητος ή ικανός να προκαλέσει καρκίνο. Δεν αποτελεί αιτία εμφάνισης καρκίνου από μόνος του.

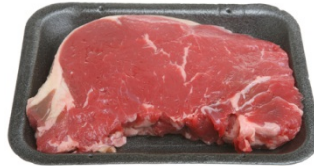**Ορισμένοι άνθρωποι με παράγοντες κινδύνου δεν θα εμφανίσουν ποτέ ορθοκολικό καρκίνο, ενώ κάποιοι άλλοι χωρίς κανένα παράγοντα κινδύνου μπορούν να αναπτύξουν.**

Ο ορθοκολικός καρκίνος συνήθως εμφανίζεται σαν σποραδική νόσος\*, η οποία δεν σχετίζεται με κληρονομούμενα γονίδια που να αυξάνουν τον κίνδυνο εμφάνισης του.

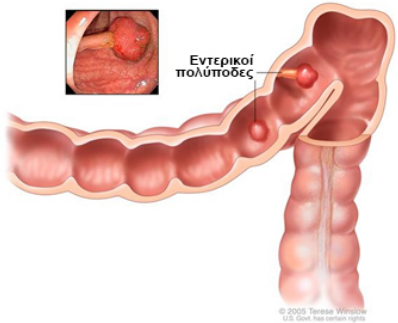
Περίπου 20% των ορθοκολικών καρκίνων εμφανίζονται σε οικογενή μορφή. Από αυτούς, λιγότεροι από τους μισούς αναπτύσσονται σαν αποτέλεσμα γνωστών κληρονομούμενων παθήσεων. Στις υπόλοιπες οικογενείς περιπτώσεις η αιτία του καρκίνου παραμένει άγνωστη. Η οικογενής εμφάνιση ορθοκολικού καρκίνου δεν είναι αποτέλεσμα μόνο των κοινών κληρονομούμενων γονιδίων αλλά και κοινών περιβαλλοντικών παραγόντων που αυξάνουν το κίνδυνο εμφάνισης καρκίνου.

Οι κύριοι παράγοντες κινδύνου\* εμφάνισης ορθοκολικού καρκίνου είναι:

- Ηλικία: Ο κίνδυνος εμφάνισης ορθοκολικού καρκίνου αυξάνει με την αύξηση της ηλικίας.
- Παράγοντες που σχετίζονται με τον τρόπο ζωής:
  - Δίαιτα: Η διαίτα είναι ο πιο σημαντικός περιβαλλοντικός παράγοντας κινδύνου\* για εμφάνιση ορθοκολικού καρκίνου. Δίαιτα πλούσια σε κόκκινο κρέας (μοσχάρι, αρνί, χοιρινό) και επεξεργασμένο κρέας (χοτντογκς, και κονσέρβες), πλούσια σε λιπαρά ή/και φτωχή σε φυτικές ίνες μπορεί να αυξήσει τον κίνδυνο εμφάνισης ορθοκολικού καρκίνου. Η υπέρμετρη κατανάλωση αλκοόλ είναι επίσης παράγοντας κινδύνου εμφάνισης ορθοκολικού καρκίνου.
  - Παχυσαρκία: Το αυξημένο βάρος αυξάνει τον κίνδυνο για εμφάνιση ορθοκολικού καρκίνου.
  - Καθιστική ζωή: Άτομα με μειωμένη φυσική δραστηριότητα έχουν μεγαλύτερο κίνδυνο για ανάπτυξη ορθοκολικού καρκίνου, ανεξάρτητα από το αν είναι υπέρβαροι ή όχι.
  - Ο σακχαρώδης διαβήτης τύπου 2 αυξάνει τον κίνδυνο για ανάπτυξη καρκίνου παχέος εντέρου ανεξάρτητα από το αν συνυπάρχει αυξημένο σωματικό βάρος.
  - Κάπνισμα: Το κάπνισμα αυξάνει τον κίνδυνο για ανάπτυξη μεγάλων πολυπόδων στο παχύ έντερο\*, οι οποίοι αποτελούν γνωστές προκαρκινωματώδεις βλάβες.





- Ιστορικό πολυπόδων στο παχύ έντερο: Μάζες στο παχύ έντερο που ονομάζονται πολύποδες\* ή αδενώματα\* δεν είναι κακοήθεις. Ωστόσο αυτές οι μάζες μπορούν με την πάροδο του χρόνου να εξαλλαγούν σε καρκίνο. Επομένως θεωρούνται ως καλά χαρακτηρισμένες προκαρκινωματώδεις βλάβες\*. Όταν ανευρίσκονται πολύποδες παχέος εντέρου, π.χ. στα πλαίσια προληπτικού ελέγχου, θα πρέπει να αφαιρούνται ώστε να προλαμβάνεται η εξέλιξη τους σε καρκίνο.
- 
- Ιστορικό ορθοκολικού καρκίνου: Ακόμα και αν έχει γίνει πλήρης εξαίρεση προηγούμενου καρκίνου, υπάρχει αυξημένος κίνδυνος εμφάνισης νέου ορθοκολικού καρκίνου σε άλλα τμήματα του παχέος εντέρου ή του ορθού.
  - Προηγούμενο ιστορικό άλλων τύπων καρκίνου: Προηγούμενο ιστορικό άλλων νεοπλασιών όπως αυτό του λεμφώματος\*, του καρκίνου των όρχεων του ενδομητρίου\* αυξάνει την πιθανότητα εμφάνισης ορθοκολικού καρκίνου.
  - Φλεγμονώδης νόσος του εντέρου όπως η νόσος του Crohn\* και η ελκώδης κολίτιδα\*. Αυτές είναι καταστάσεις στις οποίες το παχύ έντερο φλεγμαίνει για παρατεταμένες χρονικές περιόδους. Μετά από πολλά χρόνια αυτό μπορεί να οδηγήσει σε δυσπλασία\*, μια κατάσταση ανώμαλου πολλαπλασιασμού των κυττάρων της έσω στοιβάδας του παχέος εντέρου. Η δυσπλασία\* μπορεί να εξελιχθεί με το χρόνο σε καρκίνο. Ο κίνδυνος αυξάνει με τη χρονική διάρκεια της φλεγμονώδους νόσου του εντέρου, τη σοβαρότητα και την έκταση της φλεγμονής. Ο ορθοκολικός καρκίνος που σχετίζεται με την νόσο του Crohn\* και την ελκώδη κολίτιδα είναι υπεύθυνος για τα 2/3 όλων των περιπτώσεων σποραδικού καρκίνου\* του παχέος εντέρου.
  - Οικογενειακό ιστορικό: περίπου το 20% των κολοορθικών καρκίνων είναι οικογενείς. Εάν ένας πρώτου βαθμού συγγενής έχει κολοορθικό καρκίνο ο κίνδυνος για ανάπτυξη κολοορθικού καρκίνου διπλασιάζεται. Αυτό μπορεί να οφείλεται σε κληρονομούμενα γονίδια ή σε κοινούς περιβαλλοντικούς παράγοντες\*. Η διερεύνηση της ύπαρξης κολοορθικού καρκίνου σε μία οικογένεια είναι σημαντική. Σε συγκεκριμένες περιπτώσεις μπορεί να χρειάζεται να γίνει προσυμπτωματικός έλεγχος σε νεότερες ηλικίες ή να ζητηθεί γενετική συμβουλή\*. Γνωστά κληρονομούμενα σύνδρομα\* τα οποία προδιαθέτουν την ανάπτυξη κολοορθικού καρκίνου είναι:
    - ο Οικογενής πολυποδίαση (FAP)\*: ασθενείς με αυτή την κατάσταση έχουν μία μετάλλαξη\* ή απώλεια ενός εκ των γονιδίων FAP\* το οποίο έχει ως συνέπεια τη δημιουργία εκατοντάδων έως χιλιάδων πολυπόδων οι οποίοι αναπτύσσονται στο παχύ έντερο από μικρή ηλικία. Καρκίνος μπορεί να εμφανιστεί σε ένα ή περισσότερους από αυτούς τους πολύποδες πριν την ηλικία των 40 και καμιά φορά ήδη από την ηλικία των 20 ετών. Για την πρόληψη της εμφάνισης κολοορθικού καρκίνου σε αυτές τις περιπτώσεις το παχύ έντερο πρέπει να αφαιρεθεί χειρουργικά. Μία παραλλαγή αυτού του συνδρόμου είναι το AFAP δηλαδή το μειωμένης έντασης σύνδρομο FAP\* στο οποίο οι πολύποδες\* είναι λιγότερο συχνοί και εμφανίζονται σε μεγαλύτερη ηλικία συγκριτικά με το σύνδρομο FAP\*.

- Σύνδρομο Lynch\* γνωστό και ως κληρονομικός μη πολυποδιασικός ορθοκολικός καρκίνος (HNPCC). Άτομα με αυτό το σύνδρομο έχουν γενετικές μεταλλάξεις\* σε γονίδια τα οποία είναι υπεύθυνα για την επιδιόρθωση του DNA\*. Μια συνέπεια αυτού είναι ότι ένας καλοήθης όγκος του παχέος εντέρου μπορεί να εξελιχθεί σε

καρκίνο με γρηγορότερο ρυθμό (κατά μέσο όρο σε 2-3 έτη) από ό,τι σε άτομα που δεν έχουν σύνδρομο Lynch\*. Όταν ο κολοορθικός καρκίνος συμβαίνει στο σύνδρομο Lynch η μέση ηλικία διάγνωσης είναι τα 45 έτη. Το σύνδρομο αυτό επίσης σχετίζεται με αυξημένο κίνδυνο και για άλλου τύπου νεοπλασίες όπως του καρκίνου του ενδομητρίου\* και του καρκίνου των ωοθηκών\*.

Άλλα, λιγότερο συχνά, κληρονομούμενα σύνδρομα περιλαμβάνουν το σύνδρομο Turcot\*, το σύνδρομο Peutz-Jeghers\* και η ΜΥΗ-σχετιζόμενη πολυποδίαση\*. Άτομα που έχουν καταγωγή από Εβραίους Ashkenazi έχουν αυξημένο κίνδυνο ανάπτυξης κολοορθικού καρκίνου εξαιτίας συγκεκριμένων γενετικών μεταλλάξεων σε αυτή την ομάδα του πληθυσμού.

Μερικοί παράγοντες μπορεί να έχουν προστατευτική επίδραση ενάντια στην ανάπτυξη κολοορθικού καρκίνου:

- Δίαιτα πλούσια σε φρούτα, δημητριακά και φυτικές ίνες ελαττώνει την πιθανότητα εμφάνισης κολοορθικού καρκίνου.
- Αύξηση στη φυσική δραστηριότητα μπορεί να οδηγήσει σε μείωση του κολοορθικού καρκίνου.
- Η μακροχρόνια χρήση αντιφλεγμονωδών φαρμάκων όπως η ασπιρίνη έχει προταθεί σαν ένας τρόπος ελάττωσης του κινδύνου επανεμφάνισης μη κληρονομούμενων κολοορθικών πολυπόδων. Η ασπιρίνη έχει επίσης δειχθεί ότι ελαττώνει την πιθανότητα εμφάνισης κολοορθικού καρκίνου σε ασθενείς με σύνδρομο Lynch. Έχει ακόμα προταθεί ότι μπορεί να χρησιμοποιηθεί για την υποτροπή πολυπόδων στο σύνδρομο του FAP αλλά χρειάζεται περισσότερη έρευνα στο τομέα αυτό για την επιβεβαίωση των συστάσεων.
- Η πρόσληψη γυναικολογικών ορμονών από μετεμμηνοπαυσιακές γυναίκες έχει προταθεί σαν ένας τρόπος για να ελαττωθεί ο κίνδυνος εμφάνισης κολοορθικού καρκίνου. Παρόλα αυτά περισσότερη έρευνα χρειάζεται και στον τομέα αυτό για την επιβεβαίωση των ευρημάτων των μελετών.

## ΠΩΣ ΓΙΝΕΤΑΙ Η ΔΙΑΓΝΩΣΗ ΤΟΥ ΟΡΘΟΚΟΛΙΚΟΥ ΚΑΡΚΙΝΟΥ;

Διάφορες καταστάσεις μπορούν να εγείρουν την υποψία εμφάνισης ορθοκολικού καρκίνου αλλά πιο συχνά αυτό γίνεται όταν ο ασθενής παρουσιάσει συγκεκριμένα συμπτώματα ή σημεία που σχετίζονται με τη νόσο. Ο κολορθικός καρκίνος μπορεί ακόμα να ανιχνευτεί σαν αποτέλεσμα μιας προληπτικής εξέτασης. Πολλές χώρες προσφέρουν οργανωμένα προγράμματα προσυμπτωματικού ελέγχου σε ενήλικες άνω των 50 ετών για να ανιχνεύσουν την εμφάνιση πολυπόδων στο παχύ έντερο και να διαγνώσουν την ανάπτυξη κολορθικού καρκίνου σε πρώιμο στάδιο. Η διαδικασία του προσυμπτωματικού ελέγχου θα εξηγηθεί στο επόμενο κεφάλαιο.

### Συμπτώματα και σημεία ορθοκολικού καρκίνου

#### Συμπτώματα

Τα κύρια συμπτώματα του πρώιμου κολορθικού καρκίνου είναι συχνά ασαφή. Επίσης τα συμπτώματα αυτά συχνά συμβαίνουν και σε άλλες μη κακοήθεις ιατρικές καταστάσεις και έτσι δεν είναι ειδικά για την ύπαρξη κολορθικού καρκίνου. Σε πολύ πρώιμα στάδια οι περισσότεροι κολορθικοί καρκίνοι δεν προκαλούν κανένα απολύτως σύμπτωμα ή σημείο.

#### Σημεία

Η παρουσία αίματος στα κόπρανα είναι ένα σημείο κολορθικού καρκίνου ή ενός πολύποδα. Το αίμα στα κόπρανα μπορεί να είναι κόκκινο, αλλά, μπορεί να είναι και μαύρο, όταν το αίμα έχει υποβληθεί στη διαδικασία της πέψης. Το σκούρο αίμα στα κόπρανα αναφέρεται σαν μέλαινα και συχνά είναι αποτέλεσμα αιμορραγίας από βλάβες οι οποίες είναι αρκετά απομακρυσμένες από το ορθό. Η απώλεια αίματος μπορεί μερικές φορές να μην είναι ορατή με γυμνό μάτι (μικροσκοπική). Απώλεια αίματος μπορεί να οδηγήσει σε σιδηροπενία και/ή αναιμία\* (δηλαδή παρουσία χαμηλού αριθμού ερυθρών αιμοσφαιρίων\* και χαμηλής αιμοσφαιρίνης\*) και μπορεί να οδηγήσει σε συμπτώματα κόπωσης, δυσκολία στην αναπνοή και ωχρότητα.

#### Διάγνωση

Ένας συνδυασμός από τα παρακάτω συμπτώματα ειδικά εάν αυτά επιμένουν για ένα μεγάλο χρονικό διάστημα πρέπει να εγείρουν την υποψία εμφάνισης κολορθικού καρκίνου και πρέπει να οδηγούν σε περαιτέρω διερεύνηση:

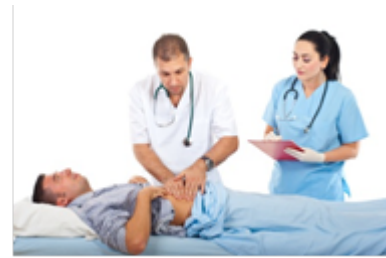- Αλλαγή συνηθειών του εντέρου
- Γενική κοιλιακή δυσφορία
- Ανεξήγητη απώλεια βάρους
- Παρατεταμένη κόπωση

Η διάγνωση του κολορθικού καρκίνου βασίζεται στις παρακάτω εξετάσεις. (Πρέπει να λάβουμε υπόψη ότι ειδικά στις γυναίκες είναι σημαντικό να αποκλείσουμε την παρουσία άλλων σύγχρονων νεοπλασιών στους μαστούς, στις ωοθήκες και στο ενδομήτριο.)



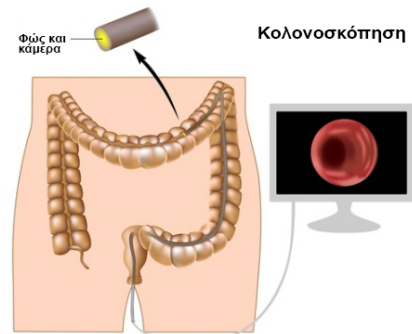
## 1. Κλινική εξέταση

Αυτό περιλαμβάνει τη φυσική εξέταση της κοιλιάς και του ορθού\*. Από την ψηλάφηση της κοιλιάς ο γιατρός μπορεί να καθορίσει εάν ο όγκος έχει οδηγήσει σε αύξηση του μεγέθους του ήπατος ή εάν έχει προκαλέσει παραγωγή υγρού στηνκοιλιακή κοιλότητα (ασκίτης). Ο γιατρός σας θα εξετάσει το εσωτερικό του πρωκτού και του ορθού για να διαπιστώσει εάν υπάρχουν ανώμαλες διογκώσεις ή ίχνη αίματος.



## 2. Ενδοσκόπηση\*

Κατά την ενδοσκόπηση του παχέος εντέρου, ένας λεπτός φωτισμένος σωλήνας με κάμερα εισέρχεται διαμέσου του πρωκτού στο έντερο. Αυτό επιτρέπει στο γιατρό να εξετάσει το εσωτερικό του εντέρου για ανώμαλες περιοχές ή διογκώσεις της εσωτερικής επένδυσης του εντέρου. Η εισαγωγή λεπτών οργάνων μέσω του ενδοσκοπίου επιτρέπει επίσης στο γιατρό τη λήψη βιοψιών\* από μία ανώμαλη περιοχή, ή αν βρεθεί ένας πολύποδας, την αφαίρεση του. Στη συνέχεια αυτός ο ιστός στέλνεται στο παθολογοανατομικό εργαστήριο για ιστολογική εξέταση\* (βλέπε παρακάτω).



Η ενδοσκόπηση μπορεί να διενεργηθεί εισάγοντας το ανάλογο όργανο σε διάφορες αποστάσεις από τον πρωκτό. Το ορθοσκόπιο\* είναι ένα κοντό, άκαμπτο όργανο, το οποίο εισέρχεται μόνο μέσα στο ορθό (αυτή η διαδικασία ονομάζεται ορθοσκόπηση). Το σιγμοειδοσκόπιο\* είναι ένα ελαφρώς μακρύτερο, εύκαμπτο όργανο, που εισέρχεται στο κατώτερο μέρος του παχέος εντέρου, πάνω από το ορθό (η διαδικασία αυτή ονομάζεται σιγμοειδοσκόπηση\*). Το κολonosκόπιο\* είναι ένα μακρύ και εύκαμπτο όργανο, το οποίο μπορεί να περάσει διαμέσου ολόκληρου του παχέος εντέρου (η διαδικασία αυτή λέγεται κολonosκόπηση\*).

Οι όγκοι, που βρίσκονται σε απόσταση έως 15 εκ. από το δακτύλιο ταξινομούνται στους όγκους του ορθού, οποιοσδήποτε όγκος που βρίσκεται σε άλλη απόσταση από τον πρωκτό ονομάζεται όγκος του κόλου.

Όταν ένας όγκος του ορθού διαπιστώνεται κατά τη διάρκεια μιας ορθοσκόπησης, τότε απαιτείται ολική κολonosκόπηση, είτε προεγχειρητικά είτε μετεγχειρητικά.

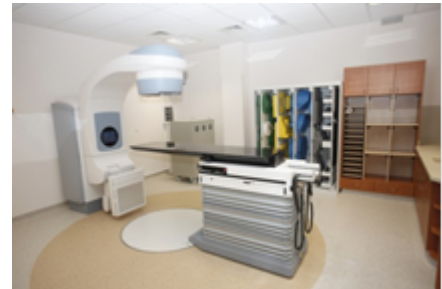## 3. Απεικονιστική διερεύνηση.

- **Αξονική κολονογραφία\***. Αυτή η εξέταση συμπεριλαμβάνει μία υπολογιστική τομογραφία της κάτω κοιλιάς, μετά την οποία ένας υπολογιστής παράγει τρισδιάστατες εικόνες από το εσωτερικό τοίχωμα του παχέος εντέρου. Η διαδικασία αυτή ονομάζεται και **εικονική κολonosκόπηση**. Δεν πρόκειται για μία εξέταση ρουτίνας, αλλά μπορεί να είναι χρήσιμη όταν η κολonosκόπηση είναι δύσκολη, όπως για παράδειγμα όταν υπάρχει όγκος που αποφράσσει.



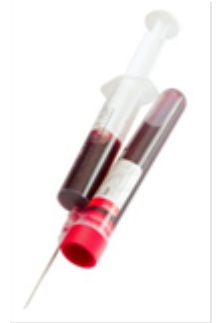Επίσης μπορεί να είναι χρήσιμη για τους χειρουργούς, για να εντοπίσουν ακριβώς τον όγκο πριν την επέμβαση.

- **Βαριούχος υποκλυσμός διπλής σκιαγραφικής αντίθεσης.** Κατά τη διάρκεια αυτής της εξέτασης, θειούχο βάριο (ένα υπόλευκο υγρό που χρησιμοποιείται συνήθως σε απεικονιστικές εξετάσεις) και αέρας εισάγονται στο έντερο μέσω του πρωκτού. Το βάριο και ο αέρας θα απεικονιστούν στις ακτινογραφίες και με αυτόν τον τρόπο θα σχηματιστεί το περίγραμμα του εσωτερικού τοιχώματος του εντέρου και του ορθού. Αυτή η εξέταση χρησιμοποιείται μόνο περιστασιακά, τυπικά όταν το κολonosκόπιο είναι δύσκολο να φτάσει στο δεξιό κόλον\*, σήμερα όμως συνήθως αντικαθιστάται από την αξονική κολονογραφία.
- Για την κολonosκόπηση και την εικονική κολonosκόπηση χρειάζεται επαρκής προετοιμασία του εντέρου.



#### 4. Εργαστηριακός έλεγχος

- **Εξετάσεις αίματος ρουτίνας** εκτελούνται και περιλαμβάνουν γενική αίματος και έλεγχο της ηπατικής και νεφρικής λειτουργίας.
- Οι **καρκινικοί δείκτες** είναι ουσίες που παράγονται από τους όγκους και μπορεί να μετρηθούν σε εξέταση αίματος. Σε συνδυασμό με τα αποτελέσματα των εξετάσεων ρουτίνας, οι καρκινικοί δείκτες μπορεί να βοηθήσουν στη διάγνωση της υποτροπής του καρκίνου μετά από την αρχική θεραπεία σε ένα πρώιμο στάδιο ή να ακολουθήσουν την εξέλιξη του καρκίνου κατά τη διάρκεια ή μετά τη θεραπεία. Επιστημονική προσπάθεια έχει γίνει για την αναζήτηση καρκινικών δεικτών για τον καρκίνο του παχέος εντέρου. Εκτός από το καρκινοεμβρυϊκό αντιγόνο (CEA, βλέπε παρακάτω), το οποίο μπορεί να είναι χρήσιμο σε επιλεγμένες περιπτώσεις, μέχρι τώρα καμία τέτοια εξέταση δεν είναι διαθέσιμη.
- **Καρκινοεμβρυϊκό αντιγόνο\*** (CEA). Τα κύτταρα του κολορθικού καρκίνου μπορεί να παράγουν το CEA και αυτό μπορεί να μετρηθεί σε εξέταση αίματος. Ωστόσο, δεν παράγουν όλοι οι κολορθικοί καρκίνοι CEA και επιπλέον μπορεί να βρεθεί αυξημένο και σε άλλους καρκίνους, όπως και σε μη-κακοήθη νοσήματα. Επομένως, στον κολορθικό καρκίνο το CEA δε συνιστάται σαν προληπτική εξέταση (screening test). Ωστόσο, σε ασθενείς με κολορθικό καρκίνο, οι οποίοι έχουν αυξημένο το CEA κατά τη διάγνωση θα μπορούσε να χρησιμοποιηθεί για την πρόγνωση της νόσου και την παρακολούθηση μετά τη θεραπεία.



## 5. Ιστολογική εξέταση\*.

Αυτή είναι μία εργαστηριακή εξέταση του καρκινικού ιστού. Πραγματοποιείται βλέποντας στο μικροσκόπιο τη βιοψία\* ή τον πολύποδα, που αφαιρέθηκε κατά την ενδοσκόπηση\*. Η πληροφορία από την ιστολογική εξέταση θα επιβεβαιώσει την διάγνωση του κολορθικού καρκίνου και θα αποκαλύψει τα ιδιαίτερα χαρακτηριστικά του όγκου.



Αν το χειρουργείο έχει ήδη γίνει, η ιστολογική εξέταση\* γίνεται όχι μόνο στον καρκινικό ιστό, αλλά επίσης στους λεμφαδένες που έχουν αφαιρεθεί καθώς και σε όργανα που ο όγκος έχει διηθήσει και έχουν αφαιρεθεί κατά τη διάρκεια της επέμβασης. Επίσης, μπορεί να είναι απαραίτητο να εξεταστούν ιστολογικά και οι μεταστάσεις. Η παθολογοανατομική\*, είναι μέρος της διαγνωστικής διαδικασίας που ονομάζεται σταδιοποίηση\*. Κατά την σταδιοποίηση γιατροί εξετάζουν την έκταση, στην οποία ο κολορθικός καρκίνος έχει διηθήσει άλλα όργανα ή έχει προκαλέσει μεταστάσεις. Η σταδιοποίηση επιτρέπει στους γιατρούς να επιλέξουν τη βέλτιστη θεραπεία.

Το κεφάλαιο «Τι είναι σημαντικό να γνωρίζουμε ώστε να λάβουμε τη βέλτιστη θεραπεία;» εξηγεί πώς η ιστολογική πληροφορία χρησιμοποιείται για να κατευθύνει την θεραπεία.

## ΠΡΟΛΗΠΤΙΚΕΣ ΕΞΕΤΑΣΕΙΣ ΓΙΑ ΤΟΝ ΟΡΘΟΚΟΛΙΚΟ ΚΑΡΚΙΝΟ

---


Πολλές χώρες προσφέρουν ένα συστηματικό πρόγραμμα προληπτικών εξετάσεων σε άτομα ηλικίας άνω των 50 ετών για την ανίχνευση πολυπόδων και κολοορθικού καρκίνου σε πρώιμο στάδιο. Οι λόγοι γι' αυτό είναι πρώτον, ότι ο πρώιμος κολοορθικός καρκίνος συχνά προκαλεί μη ειδικά ή καθόλου συμπτώματα, δεύτερον, οι πολύποδες θεωρούνται προκαρκινοματώδεις βλάβες και τρίτον, η ηλικία είναι ένας σημαντικός παράγοντας κινδύνου.

Το πρόγραμμα των προληπτικών εξετάσεων συνήθως περιλαμβάνει εξέταση κοπράνων για ανίχνευση αίματος (Faecal Occult Blood Test-FOBT) και κολonosκόπηση για επιβεβαίωση. Η FOBT είναι μία εργαστηριακή εξέταση κατά την οποία ανιχνεύονται μικροσκοπικές ποσότητες αίματος στα κόπρανα που δεν είναι ικανές να φανούν μακροσκοπικά. Κατά τη διάρκεια της κολonosκόπησης ένας λεπτός φωτισμένος σωλήνας με μία κάμερα εισέρχεται δια μέσου του πρωκτού στο παχύ έντερο. Αυτό επιτρέπει στο γιατρό να εξετάσει το εσωτερικό του κόλου και του ορθού και να ανιχνεύσει πολύποδες ή άλλους κολοορθικούς όγκους.

Στην Ευρώπη προληπτική εξέταση συνιστάται σε άνδρες και γυναίκες ηλικίας 50 ετών ή μεγαλύτερους, κάθε ένα ή δύο έτη μέχρι την ηλικία περίπου των 74 ετών. Το πρόγραμμα περιλαμβάνει τη FOBT και κολonosκόπηση για άτομα με θετική FOBT.

## ΤΙ ΕΙΝΑΙ ΣΗΜΑΝΤΙΚΟ ΝΑ ΓΝΩΡΙΖΕΙ ΚΑΝΕΙΣ ΓΙΑ ΝΑ ΚΑΘΟΡΙΣΕΙ ΤΗ ΒΕΛΤΙΣΤΗ ΘΕΡΑΠΕΙΑ;

Οι ιατροί θα πρέπει να λάβουν υπ' όψιν τους πολλές παραμέτρους τόσο του ασθενούς όσο και της νεοπλασματικής νόσου προκειμένου να αποφασίσουν για την καλύτερη θεραπεία.



### Πληροφορίες σχετικές με τον ασθενή

- Φύλο
- Ηλικία
- Προσωπικό ιατρικό ιστορικό, προηγούμενες ασθένειες και θεραπείες
- Οικογενειακό ιστορικό κολοορθικού καρκίνου, κολοορθικών πολυπόδων\* και άλλων μορφών καρκίνου
- Γενική φυσική κατάσταση
- Ειδικά συμπτώματα
- Αποτελέσματα κλινικής εξέτασης
- Αποτελέσματα εργαστηριακών εξετάσεων όπως αιματολογικές εξετάσεις, νεφρική και ηπατική λειτουργία, CEA\* (καρκινικοί δείκτες)
- Αποτελέσματα ενδοσκοπικών και ακτινολογικών εξετάσεων

### Πληροφορίες σχετικές με τον καρκίνο

- Σταδιοποίηση

Όταν οι ιατροί προσδιορίζουν το στάδιο του καρκίνου, χρησιμοποιούν διαφορετικές μεθόδους για να αξιολογήσουν την έκταση στην οποία έχει επεκταθεί ο καρκίνος τοπικά και σε απόσταση στο σώμα. Αυτή η διαδικασία ονομάζεται σταδιοποίηση\*.

Το στάδιο είναι καθοριστικό προκειμένου να ληφθεί η σωστή απόφαση για την θεραπεία. Το στάδιο επιπλέον καθορίζει την πρόγνωση\* του ασθενούς. Έτσι, όσο μικρότερο είναι το στάδιο, τόσο καλύτερη είναι η πρόγνωση.

Η σταδιοποίηση καθορίζεται συνήθως δύο φορές. Μετά από κλινική και ακτινολογική εξέταση οι ιατροί εκτιμούν το στάδιο του καρκίνου. Εάν πραγματοποιηθεί χειρουργείο, η σταδιοποίηση επηρεάζεται από την ιστοπαθολογική εξέταση\* του αφαιρουμένου όγκου, των λεμφαδένων\* και/ή άλλων οργάνων τα οποία μπορεί να έχουν αφαιρεθεί χειρουργικά. Αυτή η διαδικασία ονομάζεται χειρουργική σταδιοποίηση\*. Η ιστοπαθολογική εξέταση θα πρέπει να περιλαμβάνει την εξέταση όλων των ορίων του χειρουργικού δείγματος, προς καθορισμό της πιθανότητας ο όγκος να έχει διηθήσει πέραν του εξαιρεθέντος ιστού. Τουλάχιστον 12 λεμφαδένες θα πρέπει να αφαιρεθούν ώστε να επιτραπεί η ακριβής σταδιοποίηση. Επίσης, η ιστοπαθολογική εξέταση θα πρέπει να επαληθεύσει εάν ο όγκος έχει διηθήσει αγγεία ή νεύρα.



Το σύστημα σταδιοποίησης κατά TNM χρησιμοποιείται ευρέως. Ο συνδυασμός του μεγέθους του όγκου και της διήθησης γειτονικών ιστών (T), της συμμετοχής λεμφαδένων (N), και των μεταστάσεων\* ή της εξάπλωσης του καρκίνου σε άλλο όργανο του σώματος (M), θα ταξινομήσει τον καρκίνο σε ένα από τα στάδια που εξηγούνται στον κατωτέρω πίνακα. Οι ορισμοί είναι κάπως τεχνικοί και αναφέρονται στην ανατομία του εντέρου και της κοιλιακής κοιλότητας. Συνιστάται να ρωτάτε τους ιατρούς για περισσότερες λεπτομερείς εξηγήσεις.

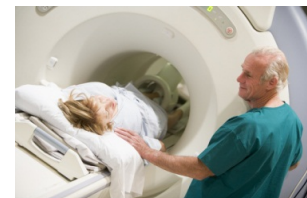Στάδιο	Ορισμός	Κατηγορία
Στάδιο 0	Εντοπισμένο καρκίνωμα (insitu): ένας κακοήθης όγκος που περιορίζεται στο βλεννογόνο*, και δεν διηθεί το υποβλεννογόνο*	Εντοπισμένος Ορθοκολικός Καρκίνος
Στάδιο I	Ο όγκος διηθεί το υποβλεννογόνο* ή τον μυϊκό χιτώνα*	
Στάδιο IIA	Ο όγκος διηθεί τον μυϊκό χιτώνα και επεκτείνεται έως τον υπο-ορογόνο* ή εισβάλλει σε γειτονικούς ιστούς στον ενδοπεριτοναϊκό χώρο*	
Στάδιο IIB	Ο όγκος διηθεί το σπλαχνικό περιτόναιο* και/ή απευθείας διηθεί τα όργανα ή τις δομές στον ενδοπεριτοναϊκό χώρο*	
Στάδιο III	Ο όγκος έχει δημιουργήσει μεταστάσεις* στους τοπικοπεριοχικούς λεμφαδένες*. Το στάδιο III διαχωρίζεται σε 3 διαφορετικά στάδια τα οποία εξαρτώνται από την διήθηση του όγκου τοπικά και τον αριθμό των διηθημένων λεμφαδένων <sup>α</sup> <ul style="list-style-type: none"> <li>Στάδιο IIIA: Ο όγκος διηθεί το υποβλεννογόνο* ή τον μυϊκό χιτώνα* και έχει εξαπλωθεί σε 1-3 τοπικούς λεμφαδένες</li> <li>Στάδιο IIIB: Ο όγκος διηθεί τον ορογόνο*, το σπλαχνικό περιτόναιο* ή γειτονικά όργανα, και έχει εξαπλωθεί σε 1-3 τοπικούς λεμφαδένες</li> <li>Στάδιο IIIC: Ο όγκος, ανεξάρτητα από τον βαθμό της τοπικής διήθησης, έχει εξαπλωθεί σε 4 ή περισσότερους τοπικούς λεμφαδένες</li> </ul>	
Stage IV	Ο όγκος έχει εξαπλωθεί σε απομακρυσμένα όργανα, ανεξάρτητα από το βαθμό της τοπικής διήθησης και/ή έχει εξαπλωθεί σε τοπικούς λεμφαδένες	Προχωρημένος Ορθοκολικός Καρκίνος

<sup>α</sup> κατά τη διάρκεια της χειρουργικής σταδιοποίησης\*, τουλάχιστον 12 λεμφαδένες θα πρέπει να αφαιρεθούν ώστε να προσδιοριστεί με ακρίβεια ο αριθμός των διηθημένων λεμφαδένων.

### • Απεικονιστικές εξετάσεις

Οι απεικονιστικές εξετάσεις μπορεί να βοηθήσουν να προσδιοριστεί η τοπική εξάπλωση του όγκου και η παρουσία μεταστάσεων\*. Αυτές μπορεί να περιλαμβάνουν:

- **Αξονική Τομογραφία (CT)\*** θώρακος και κοιλίας. Αποτελεί εξέταση ρουτίνας προεγχειρητικά για να ανιχνευτεί η μεταστατική εξάπλωση του όγκου.
- **Διεγχειρητικό υπερηχογράφημα\* ήπατος** μπορεί να βοηθήσει στον προσδιορισμό της παρουσίας μεταστάσεων στο συκώτι και στον καθορισμό της δυνατότητας εξαίρεσής τους.
- **Μαγνητική τομογραφία (MRI)** είναι χρήσιμη για την ακριβή απεικόνιση της έκτασης της εξάπλωσης του όγκου, και για να ανιχνεύσει την παρουσία μεταστάσεων. Η MRI στο ορθό είναι μια διαδικασία ρουτίνας για την σταδιοποίηση του καρκίνου του ορθού.
- **Ενδοσκοπικό υπερηχογράφημα\*** μπορεί να χρησιμοποιηθεί ως εναλλακτική της MRI σε πρώιμο στάδιο του καρκίνου του ορθού για να προσδιορίσει την έκταση του όγκου.



- **Ποζιτρονική τομογραφία (PET)\*** δεν πραγματοποιείται σαν εξέταση ρουτίνας, αλλά μπορεί να είναι χρήσιμη για την απεικόνιση μεταστάσεων. Η PET μπορεί να βοηθήσει στον προσδιορισμό του εάν μια απομακρυσμένη βλάβη είναι κακοήθης, ιδιαίτερα αν χρησιμοποιείται σε συνδυασμό με αξονική τομογραφία (CT). Η PET μπορεί επίσης να βοηθήσει στην ακριβή απεικόνιση ηπατικών μεταστάσεων που μπορεί να είναι υποψήφιος για χειρουργική αφαίρεση. Η PET μπορεί επίσης να χρησιμεύσει στο να βοηθήσει στην απεικόνιση υπολειμματικού ή υποτροπιάζοντος όγκου μετά από ακτινοθεραπεία\* και/ή χειρουργείο.

- **Ιστοπαθολογική εξέταση\***

Κατά τη διάρκεια της κολονοσκόπησης, η βιοψία\* λαμβάνεται από ύποπτες περιοχές, και – αν είναι δυνατόν – οι πολύποδες\* αφαιρούνται ολοκληρωτικά. Οι ιστοί αυτοί εξετάζονται στο εργαστήριο. Η εξέταση αυτή ονομάζεται ιστοπαθολογία. Όταν ενδείκνυται χειρουργείο, μία δεύτερη ιστοπαθολογική εξέταση περιλαμβάνει την εξέταση του ιστού του όγκου ή/και των λεμφαδένων\* μετά την χειρουργική αφαίρεση. Αυτό είναι πολύ σημαντικό για να επιβεβαιωθούν τα πρώτα ιστοπαθολογικά αποτελέσματα και για να παρασχεθούν περισσότερες πληροφορίες για την μορφή του καρκίνου.

Τα αποτελέσματα της ιστοπαθολογικής εξέτασης θα πρέπει να περιλαμβάνουν:

- **Ιστολογικό τύπο βλάβης**

Ο ιστολογικός τύπος αναφέρεται στον τύπο των κυττάρων που συνθέτουν την βλάβη. Οι περισσότεροι από τους κολοορθικούς καρκίνους είναι αδενοκαρκινώματα\* ή υποκατηγορίες αδενοκαρκινωμάτων (βλεννώδη ή δίκην σφαγιστήρος δακτυλίου). Άλλοι σπάνιοι τύποι κολοορθικών καρκίνων περιλαμβάνουν καρκινώματα\* εκ πλακωδών κυττάρων, αδενοπλάκωδη καρκινώματα\*, αδιαφοροποίητα καρκινώματα, και μυελώδη καρκινώματα.

Τα νευροενδοκρινικά καρκινώματα\* είναι καρκίνοι που αναπτύσσονται από νευροενδοκρινικά κύτταρα από το κόλον ή το ορθό. Αυτοί οι καρκίνοι εκδηλώνουν διαφορετική συμπεριφορά, κάνοντας την θεραπεία τους διαφορετική. Οι πληροφορίες σε αυτό τον οδηγό δεν σχετίζονται με αυτό τον τύπο κολοορθικού καρκίνου.

- **Βαθμός διαφοροποίηση (Grade)**

Ο βαθμός διαφοροποίησης προσδιορίζεται από το πόσο διαφορετικά είναι τα καρκινικά κύτταρα από τα φυσιολογικά κύτταρα που ανευρίσκονται στην υγιή κολοορθική επιφάνεια. Τα ανώμαλα στοιχεία καθορίζουν το βαθμό στον οποίο τα κύτταρα πολλαπλασιάζονται και ο βαθμός στον οποίο είναι επιθετικά. Στον κολοορθικό καρκίνο, διακρίνονται τέσσερα στάδια. Στο **στάδιο 1**, ο ιστός του όγκου μοιάζει αρκετά με τον φυσιολογικό κολοορθικό ιστό, ενώ στο **στάδιο 4** τα κύτταρα του όγκου παρουσιάζονται πολύ ανώμαλα. Τα **στάδια 2 και 3** είναι ενδιάμεσου βαθμού. Η διαφοροποίηση του κολοορθικού καρκίνου συχνά αναφέρεται πιο γενικά, ως **χαμηλού βαθμού** (1-2) και **υψηλού βαθμού** (3-4). Καρκινικά κύτταρα δίκην σφαγιστήρος δακτυλίου, μικροκυτταρικά καρκινώματα, και αδιαφοροποίητα καρκινώματα ταξινομούνται πάντα ως υψηλού βαθμού.

- **Βαθμός διήθησης κακοήθων κολοορθικών πολυπόδων \***

Ο κολοορθικός καρκίνος εξελίσσεται συνήθως από καλοήθεις κολοορθικούς πολύποδες. Όταν αφαιρείται ένας κολοορθικός πολύποδας και εξετάζεται για την παρουσία διεισδυτικού καρκινώματος, ο παθολόγος\* θα ψάξει ειδικώς για στοιχεία που θα μπορούν να προβλέψουν την επιθετικότητα του καρκίνου.

Διάφορα συστήματα έχουν προταθεί για να αξιολογήσουν αυτούς τους ονομαζόμενους «κακοήθεις πολύποδες\*» προς λήψη θεραπευτικής κατεύθυνσης. Ένα από αυτά είναι ο «βαθμός διήθησης», που αναφέρεται στο βάθος διήθησης του πολύποδα από τον καρκίνο. Στους **έμμισχους πολύποδες** (πολύποδες που ενώνονται με το τοίχωμα του εντέρου μέσω ενός στενού μίσχου) έχουν ορισθεί τέσσερα επίπεδα διήθησης. Στους **άμισχους πολύποδες** (πολύποδες που δεν παρουσιάζουν μίσχο) έχουν ορισθεί τρία επίπεδα διήθησης.

Άλλα ιστολογικά ευρήματα που προβλέπουν μια επιθετική έκβαση είναι η παρουσία καρκινικών κυττάρων στα χειρουργικά όρια του αφαιρεθέντος πολύποδα, η αγγειακή και η λεμφαγγειακή\* προσβολή από καρκινικά κύτταρα, και μια υψηλού βαθμού κακοήθειας βλάβη.

- **Μοριακό προφίλ**

Ο Καρκίνος ως νόσημα δημιουργείται όταν κάποια συγκεκριμένα γονίδια που έχουν ως λειτουργία τη ρύθμιση του κυτταρικού πολλαπλασιασμού ή τη διαφοροποίηση του κυττάρου αλλάζουν μέσω μιας γενετικής αλλαγής. Μια τέτοια γενετική αλλαγή μπορεί για παράδειγμα να είναι μια αλλαγή στην αλληλουχία του DNA (μετάλλαξη), αλλαγή στον αριθμό ή θραύση ενός χρωμοσώματος (χρωμοσωμική αστάθεια\*) ή αλλαγή του αριθμού συγκεκριμένων επαναλαμβανόμενων νουκλεοτιδικών μη γονιδιακών αλληλουχιών (μικροδορυφορική αστάθεια\*).

Το μοριακό (ή γονιδιακό) προφίλ είναι μια τεχνική μέθοδος που αναδεικνύει το σύνολο των γονιδίων που εκφράζονται σε ένα κύτταρο ή ιστό. Η τεχνική αυτή χρησιμοποιείται με αυξανόμενο ρυθμό για τον καθορισμό του είδους των γονιδίων και των αλλαγών τους όπως αυτές επισυμβαίνουν στον καρκίνο. Η σύγκριση των μοριακών προφίλ διαφόρων καρκίνων και η συσχέτιση τους με την κλινική παρατήρηση, βοηθάει τον ιατρό να κατανοήσει την προέλευση του καρκίνου, τη δυνατότητά του να μεθίσταται, την ανταπόκρισή του στην ενδεδειγμένη θεραπεία καθώς και την πιθανότητα υποτροπής του.

Για τον κολοορθικό καρκίνο συγκεκριμένα, έχουν περιγραφεί πολλαπλές γενετικές αλλαγές όπως μεταλλάξεις των γονιδίων RAS, BRAF και MLH1, χρωμοσωμική και μικροδορυφορική αστάθεια. Η παρουσία ή μη αυτών των γενετικών αλλαγών επιτρέπει την ταξινόμηση των κολοορθικών όγκων και τον καθορισμό της βέλτιστης θεραπευτικής προσέγγισης. Αυτό ισχύει ιδιαίτερα για τις μεταλλάξεις του RAS \* (είτε KRAS ή NRAS) κάτι το οποίο θα καθορίσει αν δύο συγκεκριμένα φάρμακα μπορεί να είναι αποτελεσματικά ή όχι.

## ΠΟΙΕΣ ΕΙΝΑΙ ΟΙ ΕΠΙΛΟΓΕΣ ΤΗΣ ΘΕΡΑΠΕΙΑΣ;

Ο σχεδιασμός της θεραπείας απαιτεί τη συμμετοχή μιας ομάδας ιατρών διαφορετικών ειδικοτήτων. Αυτό επιβάλλει τη διενέργεια συνάντησης των ιατρών αυτών η οποία καλείται ογκολογικό συμβούλιο. Στο συμβούλιο, ο σχεδιασμός της θεραπείας γίνεται με βάση τις πληροφορίες που έχουμε συγκεντρώσει όπως έχει προηγουμένως αναφερθεί.



Η θεραπεία συνήθως περιλαμβάνει συνδυασμό παρεμβάσεων που:

- Δρουν τοπικά στον καρκίνο, όπως η χειρουργική παρέμβαση ή/και η ακτινοθεραπεία
- Δρουν στα καρκινικά κύτταρα συστηματικά (σε ολόκληρο το σώμα) όπως η χορήγηση χημειοθεραπείας ή/και βιολογικών παραγόντων

Το εύρος των θεραπευτικών παρεμβάσεων εξαρτάται από το κλινικό στάδιο του καρκίνου, τα μοριακά (γενετικά) χαρακτηριστικά του καθώς και τους πιθανούς κινδύνους της θεραπείας για τον ασθενή.

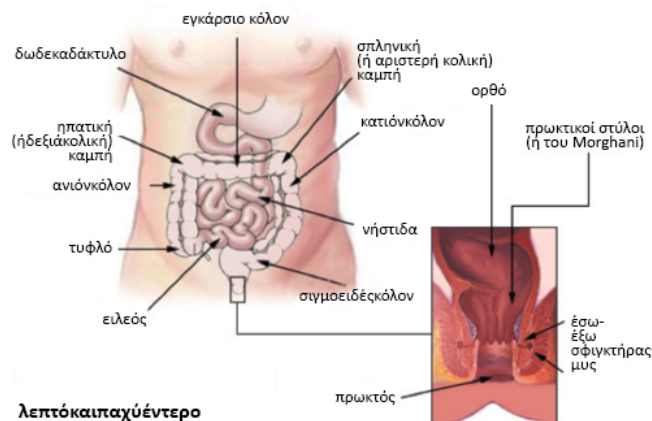
Οι γενικές αρχές αντιμετώπισης του κολοορθικού καρκίνου αναφέρονται ακολούθως. Ο κολοορθικός καρκίνος συνήθως ανευρίσκεται στην επιφάνεια ενός πολύποδα. Η αντιμετώπιση ενός «κακοήθους» πολύποδα θα περιγραφεί ξεχωριστά. Ακολούθως περιγράφεται η θεραπευτική προσέγγιση ανά κλινικό στάδιο. Ο καρκίνος του παχέος εντέρου (κόλον) θα περιγραφεί ξεχωριστά από τον καρκίνο του ορθού.

Όλες οι θεραπευτικές παρεμβάσεις έχουν οφέλη, κινδύνους και αντενδείξεις\*. Συνίσταται σε όλους τους ασθενείς να συζητούν με τον ιατρό τους τα προσδοκώμενα οφέλη και τους κινδύνους κάθε θεραπείας έτσι ώστε να είναι σωστά ενημερωμένοι για τις συνέπειές της. Για κάποιους ασθενείς υπάρχουν πολλαπλές διαθέσιμες θεραπευτικές επιλογές και η επιλογή θα πρέπει σταθμίζεται ανάμεσα στα οφέλη και τους κινδύνους εκάστης.

### ΑΡΧΕΣ ΘΕΡΑΠΕΥΤΙΚΩΝ ΠΑΡΕΜΒΑΣΕΩΝ

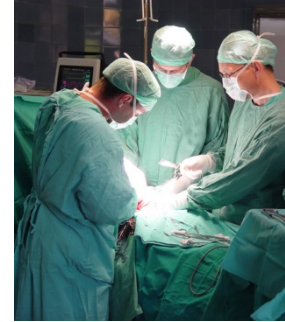#### Χειρουργική αντιμετώπιση

Η χειρουργική αντιμετώπιση στοχεύει στην αφαίρεση του πρωτοπαθούς όγκου. Σε ασθενείς με προχωρημένη νόσο, η χειρουργική μπορεί επίσης να στοχεύει στην αφαίρεση και μεταστατικών αλλοιώσεων.





Το εύρος της χειρουργικής εξαίρεσης του πρωτοπαθούς όγκου θα εξαρτηθεί από την τοπική επέκταση του όγκου. Σε μια απλή εκτομή, ο όγκος αφαιρείται τοπικά στο επίπεδο του εσωτερικού στρώματος της επιφάνειας του εντερικού τοιχώματος. Όταν ο καρκίνος αναπτύσσεται στην επιφάνεια ενός πολύποδα, αφαιρούμε ολόκληρο τον πολύποδα και η επέμβαση ονομάζεται **πολυποδεκτομή**. Στην **τμηματική εξαίρεση**, το τμήμα του εντέρου στο οποίο εντοπίζεται ο όγκος αφαιρείται χειρουργικά και τα άκρα του εντέρου συρράπτονται μεταξύ τους.



Οι «περιοχικές» εκτομές θεωρούνται πλέον καταλληλότερες από τις τμηματικές εξαιρέσεις στη χειρουργική αντιμετώπιση του καρκίνου του παχέος εντέρου. Αναλόγως της εντόπισης του όγκου τέτοιες μπορεί να είναι είτε η αφαίρεση του ανιόντος κόλου (δεξιά ημι-κολεκτομή\*), είτε του κατιόντος κόλου (αριστερή ημι-κολεκτομή) ή του σιγμοειδούς κόλου (σιγμοειδεκτομή). Η δεξιά και η αριστερή ημι-κολεκτομή μερικές φορές επεκτείνονται και περιλαμβάνουν το εγκάρσιο κόλον και τότε αναφέρονται ως «εκτεταμένη» δεξιά ή αριστερή ημι-κολεκτομή. Μαζί με το τμήμα του εντέρου αφαιρούνται οι λεμφαδένες της περιοχής και κάθε κομμάτι παρακείμενου οργάνου το οποίο διηθεί ο όγκος. Είναι απαραίτητο να αφαιρεθούν τουλάχιστο 12 λεμφαδένες για να έχουμε ακριβή ιστολογική σταδιοποίηση. Ο χειρουργός θα πρέπει επίσης να λάβει υπ' όψη του την ανατομική της αιματικής παροχής, αυτό μπορεί να απαιτήσει την ευρύτερη εκτομή ιστών. Όταν ο καρκίνος εντοπίζεται στο ορθό, αυτό αφαιρείται ολόκληρο μαζί με το μεσο-ορθόπου περιέχει τους τοπικούς λεμφαδένες και η επέμβαση τότε ονομάζεται **Ολική Εκτομή του Μέσο-Ορθού**.

Συνήθως τα υγιή όρια του εντέρου συρράπτονται μεταξύ τους (**εντερική αναστόμωση**) κατά την αρχική επέμβαση. Όταν διενεργείται Ολική Αφαίρεση του Μεσο-ορθού, πραγματοποιείται εντεροπρωκτική αναστόμωση. Εντούτοις σε μερικούς ασθενείς ο χειρουργός χρειάζεται να δημιουργήσει μια προσωρινή σύνδεση μεταξύ του λεπτού ή του παχέος εντέρου και του κοιλιακού τοιχώματος (καλείται **ειλεοστομία** ή **κολοστομία** αντίστοιχα). Η στομία είναι συνήθως προσωρινή, σε μερικούς όμως ασθενείς παραμένει μόνιμα ειδικά σε αυτούς που ο καρκίνος εντοπίζεται στο κατώτερο τμήμα του ορθού.

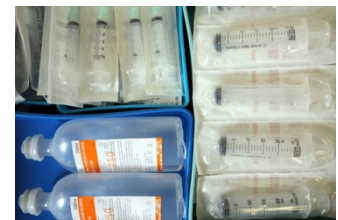Για τον καρκίνο του ορθού, η τοπική εκτομή μπορεί να γίνει με τη χρήση μεγεθυντικού ορθοσκοπίου το οποίο εισέρχεται δια του πρωκτού στο ορθό. Η επέμβαση καλείται **Διαπρωκτική Ενδοσκοπική Μικροχειρουργική** και απαιτεί ιδιαίτερη εμπειρία και εξάσκηση. Για τους καρκίνους του παχέος εντέρου η απλή εξαίρεση και η **πολυποδεκτομή** μπορούν να γίνουν με τη χρήση κολονοσκοπίου.

Οι χειρουργικές εξαιρέσεις μπορούν να γίνουν μέσω **λαπαροτομίας** (κλασική μέθοδος) αλλά και μέσω **λαπαροσκόπησης**. Η λαπαροτομία αναφέρεται σε ανοιχτή χειρουργική τεχνική δηλαδή ο χειρουργός πραγματοποιεί μια μεγάλη τομή στο κοιλιακό τοίχωμα δια του οποίου χειρουργεί. Με τη **λαπαροσκόπηση** αντίθετα, εισάγει στην κοιλιακή χώρα 3-4 λεπτούς σωλήνες μέσω μικρών τομών στο τοίχωμά της. Με τη λαπαροσκόπηση οι ασθενείς αναρρώνουν γρηγορότερα και ευκολότερα σε σχέση με τη λαπαροτομία.

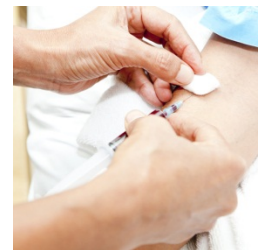Όταν ο καρκίνος προκαλεί απόφραξη στο έντερο, μπορεί ο χειρουργός να χρειαστεί να την αποκαταστήσει με την εισαγωγή ενός stent ή με τη διενέργεια κολοστομίας. Το stent είναι ένας αυτοδιατεινόμενος σωλήνας που τοποθετείται μέσα στο έντερο αντίστοιχα με τον όγκο για να ξανανοίξει το φυσικό πέρασμα. Όταν διενεργείται κολοστομία, το υγιές τμήμα του εντέρου κεντρικότερα του σημείου της απόφραξης συρράπτεται στο δέρμα της κοιλίας ενώ το υπόλοιπο έντερο συγκλείεται. Τα κόπρανα αποβάλλονται διά της νέας οδού και συλλέγονται σε πλαστικό σακουλάκι που επικολλάται στο δέρμα. Η νέα αυτή οδός καλείται στομία. Συνήθως είναι προσωρινή. Όταν αφαιρεθεί ο όγκος και το έντερο έχει χρόνο να ιαθεί, πραγματοποιείται δεύτερη χειρουργική επέμβαση για την επανασύνδεση των δυο του άκρων (εντερική αναστόμωση) και η στομία συγκλείεται. Σε μερικούς ασθενείς μπορεί όμως η στομία να παραμείνει μόνιμα (π.χ. σε ασθενείς με πολύ χαμηλή εντόπιση του όγκου στο ορθό).

### Χημειοθεραπεία

Η χημειοθεραπεία έχει ως σκοπό το θάνατο ή την πρόκληση βλάβης στα καρκινικά κύτταρα. Χορηγείται από του στόματος ή ενδοφλεβίως και δρα σε όλο το σώμα (συστηματικά). Η συνηθέστερη χημειοθεραπεία για τον καρκίνο του παχέος εντέρου είναι η θεραπεία με φάρμακα που ονομάζονται φθοροπυριμιδίνες\*. Δίνεται είτε ως μόνη θεραπεία (που ονομάζεται μονοθεραπεία), ή σε συνδυασμό με άλλα φάρμακα (και ονομάζεται συνδυασμένη χημειοθεραπεία).



Οι φθοροπυριμιδίνες που χρησιμοποιούνται είναι η **5-φθοροουρακίλη\*** (5-FU), που χορηγείται ενδοφλεβίως\*, ενώ η **καπεσιταβίνη\*** και η **tegafur - ουρακίλη\*** (UFT), χορηγούνται από το στόμα. Οι φθοροπυριμιδίνες χορηγούνται συνήθως σε συνδυασμό με την **λευκοβορίνη\*** (LV), επίσης γνωστή ως φολινικόξύ, ένα φάρμακο που ενισχύει την αποτελεσματικότητα της φθοροπυριμιδίνης. Πιο συχνά, η 5-FU χορηγείται με LV, και χρησιμοποιείται η συντομογραφία **5-FU/LV** για τον συνδυασμό.



Στην συνδυασμένη θεραπεία, οι φθοροπυριμιδίνες συνδυάζονται και με άλλα χημειοθεραπευτικά φάρμακα όπως η **οξαλιπλατίνη (Oxaliplatin)** ή η **ιρινοτεκάνη (Irinotecan)\***.

### Στοχευμένη Βιολογική Θεραπεία\*

Ο όρος στοχευμένη βιολογική θεραπεία αναφέρεται στη θεραπευτική χρήση των ουσιών που έχουν σχεδιαστεί ειδικά για να παρεμποδίζουν την ανάπτυξη των καρκινικών κυττάρων.

Το **Bevacizumab\*** είναι ένα μονοκλωνικό αντίσωμα\* που δεσμεύει τον αγγειακό ενδοθηλιακό αυξητικό παράγοντα\* (VEGF), που λειτουργεί ως αυξητικός παράγοντας για τα αιμοφόρα αγγεία. Στον καρκίνο του παχέος εντέρου, τα καρκινικά κύτταρα παράγουν μεγάλες ποσότητες VEGF, ο οποίος διεγείρει το σχηματισμό νέων αιμοφόρων αγγείων μέσα και γύρω από τον όγκο (που τροφοδοτούν τον όγκο). Ως εκ τούτου, η δέσμευση του VEGF χρησιμοποιώντας το bevacizumab μπορεί να αποτρέψει τον σχηματισμό νέων αγγείων.

Το **cetuximab\*** και το **panitumumab\*** είναι μονοκλωνικά αντισώματα\* που δρουν κατά του υποδοχέα του επιδερμικού αυξητικού παράγοντα (EGFR\*), μια δομή που βρίσκεται στην επιφάνεια όλων των φυσιολογικών κυττάρων και που ταβροθάνει αυξάνονται. Τα ορθοκολικά κύτταρα φέρουν υψηλές ποσότητες του EGFR στην επιφάνειά τους, και η σύνδεση του cetuximab ή του panitumumab στο EGFR παρεμβαίνει με την ανάπτυξη των καρκινικών κυττάρων και να τους αναγκάζει να πεθάνουν.

Το **aflibercept\*** είναι μία ανασυνδυασμένη πρωτεΐνη σύντηξης που προσδέεται στο κυκλοφορούν VEGF\* και αναστέλλει τη δράση των διαφορετικών μορίων που ανήκουν στην οικογένεια του VEGF\*. Αναστέλλει την ανάπτυξη των αιμοφόρων αγγείων στον όγκο.

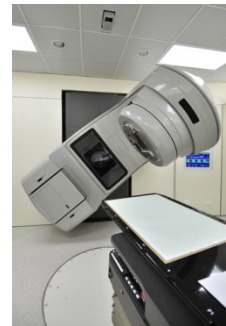Το **regorafenib\*** είναι μία από του στόματος στοχευμένη θεραπεία\*, ένας αναστολέας πολλαπλών κινασών. Στοχεύει τους υποδοχείς των τυροσινικών κινασών, που είναι υποδοχείς κυτταρικής επιφάνειας υψηλής συγγένειας και είναι βασικοί ρυθμιστές των κανονικών διαδικασιών στο κύτταρο, αλλά επίσης να έχουν κύριο ρόλο στην ανάπτυξη και την πρόοδο των όγκων.

### Ακτινοθεραπεία\*

Η ακτινοθεραπεία έχει ως στόχο να σκοτώσει τα καρκινικά κύτταρα μέσω ακτινοβολίας με ιοντίζουσες ακτινοβολίες. Η ακτινοθεραπεία χρησιμοποιείται είτε μόνη της ή σε συνδυασμό με χημειοθεραπεία\* (ονομάζεται χημειο-ακτινοθεραπεία\*), πριν την χειρουργική επέμβαση σε επιλεγμένα στάδια του καρκίνου του ορθού. Η χειρουργική επέμβαση γίνεται συνήθως 6-8 εβδομάδες μετά τη λήξη της χημειο-ακτινοθεραπείας\*.

Στην περίπτωση του καρκίνου του ορθού, η ακτινοθεραπεία ή η χημειο-ακτινοθεραπεία συνιστάται να δίνεται προεγχειρητικά, όποτε είναι δυνατόν. Η μετεγχειρητική ακτινοθεραπεία ή χημειο-ακτινοθεραπεία προορίζεται για επιλεγμένους ασθενείς με καρκίνο του ορθού που έχουν υψηλό κίνδυνο υποτροπής\* και οι οποίοι δεν είχαν λάβει ακτινοθεραπεία προεγχειρητικά.

Σε εξειδικευμένα κέντρα, βραχυθεραπεία\* ή ειδικές τεχνικές ακτινοθεραπείας\* μπορεί να χρησιμοποιηθούν ως εναλλακτική λύση αντί για τοπική χειρουργική επέμβαση (με ή χωρίς χημειο-ακτινοθεραπεία) για επιλεγμένες μορφές του καρκίνου του ορθού.



### ΘΕΡΑΠΕΙΑ ΤΩΝ ΚΑΚΟΗΘΩΝ ΠΟΛΥΠΟΔΩΝ\*

Όταν ένας πολύποδας του παχέος εντέρου ή του ορθού περιέχει καρκίνωμα, είναι γνωστός ως κακοήθης\* πολύποδας. Η θεραπεία ενός κακοήθους\* πολύποδα εξαρτάται από το βαθμό στον οποίο το καρκίνωμα έχει **διεισδύσει** στο στρώμα του βλεννογόνου του εντέρου ή πέραν του πολύποδα στο τοίχωμα του εντέρου, και κατά πόσον διάφορα δυσμενή ιστολογικά χαρακτηριστικά είναι παρόντα (βλέπε: Ιστοπαθολογική εξέταση\*).

### Κακοήθεις πολύποδες\* του παχέος εντέρου

Εάν το καρκίνωμα του πολύποδα δεν παρουσιάζει καμία εισβολή στο τοίχωμα του εντέρου ή ένα χαμηλό / μεσαίο επίπεδο διείσδυσης (επίπεδου 1-3 σε έμμισχους πολύποδες, επίπεδο 1-2 στους άμισχους πολύποδες), η πολυποδεκτομή\* είναι επαρκής. Εάν υπάρχει ένα υψηλό επίπεδο διείσδυσης (επίπεδο 4 σε έμμισχους πολύποδες, επίπεδο 2-3 σε άμισχους πολύποδες) ή δυσμενή ιστολογικά χαρακτηριστικά, ενδείκνυται η τμηματική ή τυποποιημένη χειρουργική εκτομή, όπως περιγράφεται στην προηγούμενη ενότητα (και ως εκ τούτου, συμπεριλαμβανομένων των λεμφαδένων\*).

### Κακοήθεις πολύποδες\* του ορθού

Εάν το καρκίνωμα του πολύποδα δεν παρουσιάζει καμία διείσδυση στο τοίχωμα ή υπάρχει χαμηλό / μεσαίο επίπεδο διείσδυσης (επίπεδου 1-3 σε έμμισχους πολύποδες, επίπεδο 1-2 σε άμισχους πολύποδες), μια τοπική διαδικασία εκτομής με τη χρήση της **δια-πρωκτικής ενδοσκοπικής μικροχειρουργικής\*** τεχνικής είναι επαρκής.

Εάν το καρκίνωμα στην εκτομή του πολύποδα δείχνει ένα υψηλό επίπεδο διείσδυσης (επίπεδο 4 σε έμμισχους πολύποδες, επίπεδο 2-3 σε άμισχους πολύποδες) ή δυσμενή ιστολογικά χαρακτηριστικά, συνιστάται να εκτελείται μια πιο εκτεταμένη χειρουργική εκτομή, που ονομάζεται **ολική εκτομή του μεσοορθού (OEM)**, στην οποία το σύνολο του ορθού απομακρύνεται καθώς και οι περιοχικοί λεμφαδένες\* που βρίσκονται στο μεσοορθό. Σε ασθενείς που δε μπορούν να υποβληθούν σε εκτεταμένη χειρουργική επέμβαση λόγω της γενικής τους κατάστασης, μετεγχειρητική χημειο-ακτινοθεραπεία\* συνιστάται.

Αν το διηθητικό καρκίνωμα διαγιγνώσκεται σε βιοψία\* του πολύποδα και αν προβλέπεται **δια-πρωκτικής ενδοσκοπικής μικροχειρουργική\*** εξαίρεση του, τότε χημειο-ακτινοθεραπεία πρέπει να δοθούν προεγχειρητικά.

Σε επιλεγμένους ασθενείς, οι γιατροί μπορεί να προτείνουν **τοπική ακτινοθεραπεία** (που ονομάζεται επίσης **βραχυθεραπεία\***) ως εναλλακτική λύση μιας τοπικής χειρουργικής επέμβασης με ή χωρίς χημειο-ακτινοθεραπεία.

## ΘΕΡΑΠΕΥΤΙΚΟ ΠΛΑΝΟ ΣΥΜΦΩΝΑ ΜΕ ΤΟ ΣΤΑΔΙΟ ΤΗΣ ΝΟΣΟΥ

### Σχέδιο θεραπείας για στάδιο 0

*Σε αυτό το στάδιο, ο καρκίνος περιορίζεται στον βλεννογόνο\* και δεν διηθεί την υποβλεννογόνο στοιβάδα\*. Δεδομένου ότι ο όγκος περιορίζεται στο πλέον επιφανειακό στρώμα του τοιχώματος του εντέρου, ο κύριος στόχος της θεραπείας είναι η αφαίρεση του όγκου μέσω τοπικής χειρουργικής επέμβασης, και επιπλέον θεραπεία δεν είναι απαραίτητη.*

*Το κλινικό στάδιο του καρκίνου ορίζεται πριν από την χειρουργική επέμβαση με βάση τις κλινικές και απεικονιστικές εξετάσεις. Στην πραγματικότητα, το οριστικό στάδιο είναι γνωστό μόνο μετά από παθολογοανατομική εξέταση του όγκου και μετά την αφαίρεση του, κατά τη διάρκεια της χειρουργικής επέμβασης. Ως εκ τούτου, το σχέδιο θεραπείας μπορεί να τροποποιηθεί μετά από μια επέμβαση.*

Ο όγκος του παχέος εντέρου ή του ορθού αφαιρείται με απλή **χειρουργική εκτομή**. Μεγαλύτεροι όγκοι του παχέος εντέρου είναι πιο δύσκολο να αφαιρεθούν με απλή χειρουργική εκτομή. Σε αυτές τις περιπτώσεις, το τμήμα του εντέρου που περιέχει τον όγκο απομακρύνεται (ονομάζεται **τμηματική εκτομή** του εντέρου), ακολουθούμενη από αναστόμωση\*. Για τον καρκίνο του ορθού ο γιατρός θα χρησιμοποιήσει την **δια-πρωκτική ενδοσκοπική μικροχειρουργική** τεχνική.

### **Σχέδιο Θεραπείας για στάδιο I**

*Σε αυτό το στάδιο, ο καρκίνος έχει διεισδύσει στον υποβλεννόγονο\* και στο μυϊκό στρώμα του εντέρου. Δεδομένου ότι ο όγκος έχει διεισδύσει βαθύτερα στο τοίχωμα του εντέρου, η θεραπεία απαιτεί μια ευρύτερη χειρουργική εκτομή του εντέρου, καθώς και εκτομή των περιοχικών λεμφαδένων\*. Πάντως, δεδομένου ότι ο όγκος βρίσκεται σε αρχικό στάδιο, περαιτέρω θεραπεία δεν ενδείκνυται.*

*Το κλινικό στάδιο του καρκίνου ορίζεται πριν από τη χειρουργική επέμβαση με βάση τις κλινικές και απεικονιστικές εξετάσεις. Το οριστικό στάδιο είναι γνωστό μόνο μετά από παθολογοανατομική εξέταση του όγκου μετά την αφαίρεση του κατά τη διάρκεια της χειρουργικής επέμβασης. Ως εκ τούτου, το σχέδιο θεραπείας μπορεί να τροποποιηθεί μετά την επέμβαση.*

Για τον καρκίνο του εντέρου ο γιατρός εκτελεί μια **χειρουργική εκτομή** του εντέρου, εξαλείφοντας έτσι το τμήμα του παχέος εντέρου όπου είναι εντοπισμένος ο καρκίνος, καθώς και τους περιοχικούς λεμφαδένες\*. Για τον καρκίνο του ορθού η διαδικασία είναι η **συνολική εκτομή του μεσορθού**, κατά την οποία ολόκληρο το ορθό αφαιρείται, καθώς και οι λεμφαδένες της περιοχής που βρίσκονται στο μεσορθό\*.

### **Σχέδιο Θεραπείας για στάδιο II**

*Σε αυτό το στάδιο ο καρκίνος έχει διεισδύσει πέρα από το μυϊκό στρώμα του εντέρου και ενδέχεται να έχει εισβάλει στα όργανα γύρω από το παχύ έντερο ή το ορθό. Η κύρια θεραπεία αποτελείται από τη χειρουργική επέμβαση, η οποία στοχεύει στην αφαίρεση του όγκου και των γειτονικών οργάνων που έχουν διηθηθεί από τον όγκο. Εν τούτοις, σε επιλεγμένους ασθενείς, επιπρόσθετη θεραπεία μπορεί να συνιστάται διότι μειώνει τον κίνδυνο υποτροπής. Για τον καρκίνο του παχέος εντέρου προτείνεται η χημειοθεραπεία\* ενώ για τον καρκίνο του ορθού η χημειο-ακτινοθεραπεία\*.*

*Το κλινικό στάδιο του καρκίνου ορίζεται πριν από τη χειρουργική επέμβαση με βάση τις κλινικές και ακτινολογικές εξετάσεις. Το οριστικό στάδιο είναι γνωστό μόνο μετά από παθολογοανατομική εξέταση του όγκου μετά την αφαίρεση του κατά τη διάρκεια της χειρουργικής επέμβασης. Ως εκ τούτου, το σχέδιο θεραπείας μπορεί να τροποποιηθεί μετά την επέμβαση.*

### **Καρκίνος του παχέος εντέρου**

Ο γιατρός εκτελεί μια χειρουργική αφαίρεση του εντέρου, απομακρύνοντας έτσι το τμήμα του εντέρου όπου είναι εντοπισμένος ο καρκίνος, τους περιοχικούς λεμφαδένες\*, όπως επίσης και τα παρακείμενα όργανα που έχουν προσβληθεί από τον όγκο.



Για τους υψηλού κινδύνου ασθενείς, συνιστάται **συμπληρωματική χημειοθεραπεία\***. Δίνεται επιπλέον της αρχικής χειρουργικής θεραπείας για την πρόληψη επανεμφάνισης του όγκου. Σε γενικές γραμμές, οι ασθενείς με στάδιο IIB καρκίνο θεωρείται ότι είναι σε υψηλό κίνδυνο υποτροπής, καθώς εμφανίζουν τουλάχιστον ένα από τα ακόλουθα χαρακτηριστικά: ο όγκος προκαλεί απόφραξη, ο όγκος διαπερνά το σπλαχνικό περιτόναιο\* και/ή εισβάλλει σε γειτονικά όργανα, ο χειρουργός δεν μπορούσε να αφαιρέσει επαρκή αριθμό (τουλάχιστον 12) τοπικών λεμφαδένων \* για να καθοριστεί τη συμμετοχή τοπικών λεμφαδένων, ο όγκος έχει κακή διαφοροποίηση, ή όταν ο όγκος διηθείτα αγγεία\*, τα νεύρα ή το λεμφικό ιστό\*.

Η χημειοθεραπεία\* αποτελείται από **οξαλιπλατίνη (Oxaliplatin)\*** και **5-FU\*/LV\***, που χορηγείται ενδοφλεβίως. Αυτός ο συνδυασμός είναι γνωστός ως **FOLFOX**. Άλλη εναλλακτική είναι η από του στόματος χορήγηση **καπεσιταβίνης (Capecitabine)** σε συνδυασμό με ενδοφλέβια οξαλιπλατίνη\*. Επίσης, η μονοθεραπεία με ενδοφλέβια **5-FU/LV** ή με από του στόματος χορήγηση καπεσιταβίνη μπορεί να χρησιμοποιηθεί. Η χημειοθεραπεία χορηγείται για 6 μήνες.

Σε ασθενείς ηλικίας άνω των 70 ετών, συνιστάται προσοχή στην παροχή συνδυασμένης χημειοθεραπείας με φάρμακαόπως η οξαλιπλατίνη.

Η συμμετοχή σε κλινικές δοκιμές ενθαρρύνεται έτσι ώστε να συμβάλει στην ανάπτυξη της βέλτιστης θεραπείας για τους ασθενείς σε αυτή την κατηγορία.

### **Καρκίνος του ορθού**

Στην περίπτωση του καρκίνου του ορθού, η μαγνητική τομογραφία\* της πυέλου είναι θεμελιώδους σημασίας για τον καθορισμό της τοπικής επέκτασης του όγκου πριν από την έναρξη της θεραπείας. Σε ορισμένες επιλεγμένες περιπτώσεις, δεν απαιτείται προεγχειρητική θεραπεία δεδομένου ότι η χειρουργική επέμβαση από μόνη της είναι επαρκής. Για όλες τις άλλες περιπτώσεις, συνιστάται η χορήγηση\* ακτινοθεραπείας ή χημειο-ακτινοθεραπείας\* πριν από την επέμβαση. Το συνιστώμενο δοσολογικό σχήμα εξαρτάται από την τοπική εξάπλωση του όγκου.

Εάν ο όγκος μπορεί να αφαιρεθεί εξ ολοκλήρου μέσω **ολικής εκτομής μεσοορθού** επειδή έχει εξαπλωθεί μόνο σε όργανα που μπορούν να αφαιρεθούν εύκολα, προεγχειρητική ακτινοθεραπεία ή **χημειο-ακτινοθεραπεία** ενδείκνυται.

Αν η **ολική εκτομή μεσοορθού** δεν επιτρέπει την ολική αφαίρεση του όγκου, ή/και εάν ο όγκος έχει εξαπλωθεί σε όργανα που δεν μπορούν να αφαιρεθούν, θα πρέπει να δοθεί **χημειο-ακτινοθεραπεία**.

Το πλάνο της **ακτινοθεραπείας\*** αποτελείται από 25 Gray\*, που δίνονται σε 5 κλάσματα των 5 Gray\*, κατά τη διάρκεια μίας εβδομάδας, ακολουθούμενη αμέσως από τη χειρουργική επέμβαση. Το σχήμα της **χημειο-ακτινοθεραπείας** αποτελείται από ακτινοθεραπεία με 46 έως 50,4 Gray που δίνεται σε κλάσματα (συνεδρίες) των 1,8 με 2 Gray, σε συνδυασμό με χημειοθεραπεία με 5 -FU\*(ενδοφλεβίως\* ή από το στόμα), ή capecitabine\* ή UFT\* (από το στόμα), ακολουθούμενη από τη χειρουργική επέμβαση 6-8εβδομάδες αργότερα. Σε ασθενείς ηλικίας άνω των 80 ετών ή σε ασθενείς που είναι ακατάλληλοι για χημειο-ακτινοθεραπεία, μπορεί να εξεταστεί το πλάνο ακτινοθεραπείας\* με 5 κλάσματα των 5 Gray\* και η χειρουργική επέμβαση πρέπει να καθυστερήσει για 6-8 εβδομάδες μετά το τέλος της ακτινοθεραπείας\*.

Κατά τη διάρκεια του χειρουργείου, ο γιατρός εκτελεί **ολική εκτομή του μεσοορθού (total mesorectal excision-TME)**, αφαιρώντας όλο το ορθό και τους επιχώριους λεμφαδένες\* που βρίσκονται στο μεσοορθό\*. Ο χειρουργός επίσης αφαιρεί τα παρακείμενα όργανα που είναι διηθημένα από τον όγκο, αν αυτό είναι εφικτό.

### **Σχέδιο Θεραπείας για στάδιο III**

*Σε αυτό το στάδιο, ο καρκίνος έχει δώσει μεταστάσεις\* στους επιχώριους λεμφαδένες\*. Ο πρωτοπαθής όγκος μπορεί να περιορίζεται στο έντερο ή να έχει διηθήσει τα παρακείμενα όργανα. Εφόσον ο καρκίνος έχει επεκταθεί πέρα από το έντερο, η θεραπεία δεν περιλαμβάνει μόνο το χειρουργείο για να αφαιρεθεί όλος ο καρκινικός ιστός αλλά και επικουρική (adjuvant) θεραπεία καθώς μειώνει τον κίνδυνο υποτροπής του καρκίνου. Για τον καρκίνο του παχέος εντέρου αυτή περιλαμβάνει την χημειοθεραπεία\* και για τον καρκίνο του ορθού την ακτινοθεραπεία\* ή την χημειο-ακτινοθεραπεία\*.*

*Το κλινικό στάδιο καθορίζεται πριν από το χειρουργείο με βάση κλινικές και απεικονιστικές εξετάσεις. Στην πραγματικότητα όμως, το τελικό στάδιο της νόσου γίνεται γνωστό μετά την εξέταση του καρκινικού ιστού που αφαιρείται από το χειρουργείο. Συνεπώς, ο θεραπευτικός σχεδιασμός μπορεί να τροποποιηθεί μετά το χειρουργείο.*

### **Καρκίνος παχέος εντέρου**

Ο γιατρός εφαρμόζει **χειρουργική εκτομή**, δηλαδή αφαιρεί το τμήμα του εντέρου που βρίσκεται ο καρκίνος, τους περιοχικούς λεμφαδένες\*, καθώς και τα παρακείμενα όργανα που διηθούνται από τον όγκο.

Η καθιερωμένη **επικουρική χημειοθεραπεία\*** αποτελείται από **οξαλιπλατίνη\*** και **5FU/LV**, που δίδεται ενδοφλεβίως\*. Αυτός ο συνδυασμός είναι γνωστός ως **FOLFOX**. Ένας συνδυασμός **καπεσιταβίνης (capecitabine) και οξαλιπλατίνης (oxaliplatin)** (γνωστός και ως **CAPOX**) μπορεί επίσης να χρησιμοποιηθεί. Η **οξαλιπλατίνη** αντενδείκνυται\* σε μερικούς ασθενείς: σε αυτές τις περιπτώσεις, το καθιερωμένο σχήμα είναι θεραπεία με **5FU/LV** με ενδοφλέβια έγχυση ή **capecitabine\*** από το στόμα. Η χημειοθεραπεία δίνεται για 6 μήνες.

### **Καρκίνος του ορθού**

Στον καρκίνο του ορθού, η μαγνητική (MRI\*) της πυέλου είναι απαραίτητη για να προσδιοριστεί η τοπική επέκταση του όγκου πριν την έναρξη θεραπείας. Δυστυχώς, ούτε η MRI, ούτε άλλη απεικονιστική εξέταση μπορεί να πει με ακρίβεια αν ο καρκίνος έχει επεκταθεί στους επιχώριους λεμφαδένες\*. Στις περισσότερες περιπτώσεις, συνιστάται να δίδεται ακτινοθεραπεία\* ή χημειο-ακτινοθεραπεία\* πριν από το χειρουργείο. Το συνιστώμενο σχήμα εξαρτάται από την τοπική επέκταση του όγκου.

Αν ο όγκος μπορεί να αφαιρεθεί εξολοκλήρου με **ολική εκτομή του μεσοορθού -TME** και ο όγκος έχει επεκταθεί μόνο σε όργανα που μπορούν εύκολα να αφαιρεθούν, η προεγχειρητική **ακτινοθεραπεία ή χημειο-ακτινοθεραπεία** ενδείκνυται.

Αν η **ολική εκτομή του μεσοορθού -TME** δεν επιτρέπει την πλήρη αφαίρεση του όγκου, και /ή αν ο όγκος έχει επεκταθεί σε όργανα που δεν μπορούν να αφαιρεθούν, θα πρέπει να δίδεται **χημειο-ακτινοθεραπεία**. Το **ακτινοθεραπευτικό σχήμα** αποτελείται από 25 Gray\*, που δίδονται σε 5 κλάσματα των 5 Gray, μέσα σε μια εβδομάδα, ακολουθούμενη άμεσα από το χειρουργείο. Το **χημειο-ακτινοθεραπευτικό σχήμα** αποτελείται από ακτινοθεραπεία με 46-50.4 Gray που δίδονται σε κλάσματα των 1,8 με 2 Gray, μαζί με χημειοθεραπεία 5FU(ενδοφλεβίως\* ή από του στόματος), ή capecitabine\* ή UFT\* (από του στόματος), ακολουθούμενη από χειρουργείο 6-8 εβδομάδες αργότερα. Σε ασθενείς μεγαλύτερους των 80 ετών ή ασθενείς που δεν είναι κατάλληλοι για χημειο-ακτινοθεραπεία, το ακτινοθεραπευτικό σχήμα με 5 κλάσματα των 5 Gray μπορεί να είναι μια εναλλακτική και το χειρουργείο θα πρέπει να καθυστερήσει για 6-8 εβδομάδες μετά το τέλος της ακτινοθεραπείας.

Κατά τη διάρκεια του χειρουργείου, ο γιατρός εκτελεί **ολική ολική εκτομή του μεσοορθού - TME**, δηλ. αφαιρεί όλο το ορθό και τους περιοχικούς λεμφαδένες\* που βρίσκονται μέσα στο μεσοορθό\*. Ο χειρουργός επίσης αφαιρεί τα παρακείμενα όργανα που διηθούνται από τον όγκο, αν είναι δυνατόν.

#### **Σχεδιασμός Θεραπείας για μεταστατικό κολοορθικό καρκίνο: Στάδιο IV**

*Σε αυτό το στάδιο, ο όγκος έχει επεκταθεί σημαντικά και έχει δώσει μεταστάσεις\* σε απομακρυσμένα όργανα όπως το ήπαρ και τους πνεύμονες. Η θεραπεία συνεπώς δεν στοχεύει μόνο στην αφαίρεση του όγκου χειρουργικά, αλλά στοχεύει τα καρκινικά κύτταρα με συστηματική χημειοθεραπεία\*, ή με έναν συνδυασμό χημειοθεραπείας και στοχευμένης βιολογικής θεραπείας\*.*

*Η μεταστατική νόσος θα πρέπει να επιβεβαιωθεί με απεικονιστικό έλεγχο. Συνήθως είναι αναγκαίο να γίνει ιστοπαθολογική\* επιβεβαίωση των μεταστάσεων πριν την έναρξη της χημειοθεραπείας.*

*Ο θεραπευτικός σχεδιασμός θα πρέπει να εξατομικεύεται για κάθε ασθενή. Θα πρέπει να καθορίζεται από μια διεπιστημονική ομάδα\* και θα πρέπει να λάβει υπόψη διάφορους παράγοντες. Οι περισσότεροι ασθενείς παρουσιάζουν ανεγχείρητη μεταστατική νόσο. Ωστόσο, η σταδιοποίηση επιτρέπει στους γιατρούς να εντοπίσουν μεταστάσεις που μπορεί να είναι κατάλληλες για χειρουργική αφαίρεση όταν το μέγεθός τους μειωθεί με τη χημειοθεραπεία. Είναι συνεπώς κρίσιμο να καθοριστεί εάν ο ασθενής έχει εγχειρήσιμη νόσο, ανεγχείρητη νόσο, ή νόσο που είναι ανεγχείρητη αλλά μπορεί να γίνει εγχειρήσιμη μετά από χημειοθεραπεία. Επιπλέον, η γενική κατάσταση του ασθενούς, η λειτουργία των ζωτικών του οργάνων, η παρουσία πιθανώς άλλων παθήσεων και επίσης η επιλογή του ασθενούς κατευθύνει τη διαδικασία λήψης απόφασης για να σχεδιαστεί η βέλτιστη εξατομικευμένη θεραπεία.*

*Οι αρχές της θεραπείας θα συζητηθούν παρακάτω. Η χημειοθεραπεία\* και η βιολογική\*θεραπεία συζητούνται σύμφωνα με το εάν ή όχι οι μεταστάσεις είναι εγχειρήσιμες. Το χειρουργείο περιλαμβάνει αφαίρεση της πρωτοπαθούς εστίας, αλλά μπορεί επίσης να περιλαμβάνει και χειρουργική αφαίρεση των μεταστάσεων.*

*Κατά τη διάρκεια της θεραπείας, συνιστάται παρακολούθηση προκειμένου να εκτιμηθεί η ανταπόκριση στη χημειοθεραπεία. Ένα σχήμα συνήθως απαιτεί μια 2- με 3-μηνη εκτίμηση του ιστορικού, της γενικής κατάστασης, των ανεπιθύμητων ενεργειών της χημειοθεραπείας, της επίδρασης της χημειοθεραπείας στην ποιότητα της ζωής, της φυσικής εξέτασης, του εργαστηριακού ελέγχου των επιπέδων του CEA\*(αν ήταν αρχικά αυξημένο), και αξονική τομογραφία(CT) των εμπλεκόμενων περιοχών.*

## Θεραπευτικές Επιλογές

Οι κυριότερες θεραπείες που χρησιμοποιούνται σε αυτό το στάδιο της νόσου αναφέρονται εν συντομία σε αυτή την ενότητα. Διαβάζοντας αυτό το τμήμα θα βοηθήσει στην κατανόηση της επόμενης ενότητας που περιγράφει την καλύτερη στρατηγική θεραπείας ανάλογα με τα χαρακτηριστικά της νόσου και τη γενική κατάσταση του ασθενούς.

### Χειρουργική επέμβαση

#### Χειρουργική επέμβαση του πρωτοπαθή όγκου

Ο γιατρός εκτελεί μια **χειρουργική εκτομή**, απομακρύνοντας έτσι το τμήμα του εντέρου όπου εντοπίζεται ο καρκίνος, οι περιοχικοί λεμφαδένες\*, καθώς και τα γειτονικά όργανα που εισβάλλει ο όγκος.

#### Εκτομή των μεταστάσεων\*

Η πιο συχνή εντόπιση μεταστάσεων\* ορθοκολικού καρκίνου είναι στο ήπαρ. Η χειρουργική εκτομή θα πρέπει να εξετάζεται για μονήρεις ή περιορισμένες ηπατικές μεταστάσεις\*, δεδομένου ότι προσφέρει αυτούς τους ασθενείς την καλύτερη ευκαιρία για μακροπρόθεσμη επιβίωση ακόμη και αν, σε περίπου 3 στους 4 ασθενείς, οι ηπατικές μεταστάσεις\* μπορεί να επανέλθουν μετά από την εκτομή. Η καυτηρίαση με ραδιοσυχνότητες\*, σε συνδυασμό με τη συστηματική θεραπεία, είναι υπό διερεύνηση ως εναλλακτική λύση, ή συμπληρωματική τεχνική στη χειρουργική εκτομή των μεταστάσεων του ήπατος\* σε περιπτώσεις όπου αυτή δεν είναι δυνατή ή η εκτομή δεν είναι πλήρης.

Επιλεγμένες μεταστάσεις\* στους πνεύμονες μπορεί επίσης να αφαιρεθούν χειρουργικά. Αυτό μπορεί να είναι χρήσιμο μόνο αν δεν υπάρχουν άλλα αρνητικά προγνωστικά στοιχεία.

Σε γενικές γραμμές, η εκτομή των μεταστάσεων\* μπορεί να είναι επιτυχής με την προϋπόθεση ότι η θέση της μετάστασης\* δεν δημιουργεί κινδύνους κατά τη διάρκεια του χειρουργείου, και με την προϋπόθεση ότι η εκτομή θα αφήσει επαρκές λειτουργικό ιστό (για παράδειγμα τουλάχιστον το 30% του ηπατικού ιστού). Ως εκ τούτου, μπορεί να γίνουν πολλαπλές εκτομές. Μερικές μεταστάσεις\* μπορεί να γίνουν χειρουργικά εξαιρέσιμες αν συρρικνωθούν κατά τη διάρκεια της χημειοθεραπείας\*. Αυτοί οι ασθενείς πρέπει να λαμβάνουν συγκεκριμένα χημειοθεραπευτικά σχήματα (βλέπε παραπάνω).

#### Χημειοθεραπεία\* και στοχευμένη βιολογική θεραπεία\*

Ο κατάλογος των φαρμάκων που εγκρίθηκαν στη θεραπεία του κολοορθικού καρκίνου σταδίου IV έχει αυξηθεί σταδιακά κατά τη διάρκεια των τελευταίων 10 ετών. Επιπλέον, κλινικές μελέτες έχουν φέρει χρήσιμες πληροφορίες αναφορικά με αρκετούς συνδυασμούς φαρμάκων και την αντίστοιχη αποτελεσματικότητά τους. Τα κυριότερα φάρμακα και οι διαθέσιμοι συνδυασμοί τους παρουσιάζονται παρακάτω.

#### Φάρμακα μονοθεραπείας \*

- 5-φθοριουρακίλη (συντομογραφείται 5-FU)\*

- Το 5-FU\* χρησιμοποιείται πάντοτε σε συνδυασμό με λευκοβορίνη (συντομογραφείται LV)\*. Η λευκοβορίνη\* είναι φολινικό οξύ\* και αυξάνει την αποτελεσματικότητα του 5-FU\*. Ο συνδυασμός των δύο συντομογραφείται 5-FU/LV ή FOLF.
- Το 5-FU\* χορηγείται ενδοφλέβια είτε γρήγορα σε σύντομο χρονικό διάστημα (<60 λεπτά) ή εγχύεται αργά σε διάστημα 24 ωρών. Οι αργές εγχύσεις θα πρέπει να προτιμώνται, δεδομένου ότι είναι καλύτερα ανεκτές.
- Καπεσιταβίνη (Capecitabine) (συντομογραφείται CAP)\*
  - Η Καπεσιταβίνη μέσα στο σώμα γίνεται 5-FU\*.
  - Η Καπεσιταβίνη χορηγείται από το στόμα.
- Οξαλιπλατίνη (Oxaliplatin) (συντομογραφείται OX)\*
  - Η Οξαλιπλατίνη συνήθως δίνεται σε συνδυασμό με άλλα φάρμακα στην αντιμετώπιση του ορθοκολικού καρκίνου.
  - Η Οξαλιπλατίνη εγχύεται ενδοφλέβια συνήθως για διάρκεια 2 ωρών.
- Ιρινοτεκάνη (Irinotecan) (συντομογραφείται IRI)\*
  - Η Ιρινοτεκάνη σπάνια δίνεται ως μονοθεραπεία στη θεραπεία του ορθοκολικού καρκίνου.
  - Η Ιρινοτεκάνη εγχύεται ενδοφλέβια συνήθως για διάρκεια 90 λεπτών.

#### **Συνδυασμοί χημειοθεραπείας\* για τη θεραπεία του ορθοκολικού καρκίνου**

- FOLFIRI είναι ο συνδυασμός 5-FU\*, LV\* και οξαλιπλατίνης\*.
- FOLFIRI είναι ο συνδυασμός of 5FU\*, LV\* and ιρινοτεκάνης\*.
- FOLFOXIRI είναι ο συνδυασμός 5-FU\*, LV\*, οξαλιπλατίνης\* και ιρινοτεκάνης\*.
- CAPOX είναι ο συνδυασμός καπεσιταβίνης\* και οξαλιπλατίνης\*.

#### **Στοχευμένες βιολογικές θεραπείες\***

- Aflibercept\*
  - Το Aflibercept\* δίνεται μόνο σε συνδυασμό με FOLFIRI σε ασθενείς που έχουν ήδη λάβει θεραπεία με βάση την οξαλιπλατίνη.
  - Το Aflibercept\* εγχύεται ενδοφλέβια περίπου για 60 λεπτά.
- Bevacizumab (συντομογραφείται BEV)\*
  - Το Bevacizumab\* μπορεί να δοθεί με οποιοδήποτε από τους συνδυασμούς της χημειοθεραπείας.
  - Το Bevacizumab\* εγχύεται ενδοφλέβια περίπου για 30 με 90 λεπτά.
- Cetuximab\*
  - Το Cetuximab\* μπορεί να δοθεί μόνο του ή σε συνδυασμό με χημειοθεραπεία\*.
  - Χρησιμοποιείται σε περιορισμένους ασθενείς που δεν έχουν μεταλλάξεις RAS\*. Οι μεταλλάξεις RAS\* ανιχνεύονται στο εργαστήριο μετά από ανάλυση του όγκου.
  - Το Cetuximab\* εγχύεται ενδοφλέβια περίπου για 1 με 2 ώρες.
- Panitumumab\*
  - Το Panitumumab\* μπορεί να δοθεί μόνο του ή σε συνδυασμό με χημειοθεραπεία\*.



- Χρησιμοποιείται σε περιορισμένους ασθενείς που δεν έχουν μεταλλάξεις RAS\*. Οι μεταλλάξεις RAS\* ανιχνεύονται στο εργαστήριο μετά από ανάλυση του όγκου.
- Το Panitumumab\* εγχύεται ενδοφλέβια περίπου για 1 ώρα.
- Regorafenib\*
  - Το Regorafenib\* δίνεται ως μονοθεραπεία. Προτείνεται στους ασθενείς που έχουν ήδη λάβει όλες τις άλλες επιλογές θεραπείας.
  - Το Regorafenib δίνεται από το στόμα.

### Ακτινοθεραπεία\*

Η ακτινοθεραπεία\* θα πρέπει να εξεταστεί (ενδεχομένως σε συνδυασμό με χημειοθεραπεία\*) σε ασθενείς με μεταστατικό καρκίνο του ορθού για να ανακουφίσει τα συμπτώματα από τον πρωτογενή όγκο. Η ακτινοθεραπεία\* μπορεί επίσης να χρησιμοποιηθεί για την ανακούφιση των συμπτωμάτων που προκαλούνται από μεταστάσεις\* στα οστά. Το είδος της θεραπείας με ακτινοβολία που χρησιμοποιεί την ακτινοβολία από μια εξωτερική πηγή (ακτινοθεραπευτικό\* μηχάνημα) ονομάζεται εξωτερική ακτινοθεραπεία\*.

Επιλεκτική εσωτερική ακτινοθεραπεία περιλαμβάνει την έγχυση μικροσκοπικών μικροσφαιριδίων ή ραδιενεργού υλικού σε αρτηρίες που τροφοδοτούν τον όγκο. Αυτός ο ραδιοεμβολισμός\* θα μπορούσε να προταθεί όταν οι ασθενείς έχουν μεταστάσεις\* μόνο στο ήπαρ και έχουν λάβει όλες τις διαθέσιμες χημειοθεραπευτικές επιλογές. Ο ακτινοεμβολισμός που χρησιμοποιεί σωματίδια Ύττριου 90 στοχεύει να εμβολίσει αλλά και να ακτινοβολήσει πολύ κοντά στον όγκο. Ένας μικρός καθετήρας τοποθετείται στην κύρια αρτηρία που πηγαίνει στο ήπαρ (ηπατική αρτηρία), μέσω του οποίου απελευθερώνονται μικροσκοπικά σφαιρίδια. Αυτά ασφαιρίδια φθάνουν στον όγκο μέσω των αιμοφόρων αγγείων του ήπατος και περιέχουν μία ραδιενεργό ουσία που ονομάζεται Ύτριο 90. Εμποδίζουν την παροχή αίματος στον όγκο, και την ίδια στιγμή εκπέμπουν ακτινοβολία\* που καταστρέφει τα καρκινικά κύτταρα που τις περιβάλλουν. Επειδή η ακτινοβολία\* δίδεται άμεσα στα αιμοφόρα αγγεία που τροφοδοτούν τον όγκο, η ακτινοβολία\* είναι πιο ισχυρή από τη συνηθισμένη εξωτερική ακτινοθεραπεία\*. Η ραδιενέργεια των σφαιριδίων εξασθενεί μετά από 2 εβδομάδες.

### Στρατηγική θεραπείας ή πώς να αποφασιστεί ποια είναι η καλύτερη θεραπεία

Η απόφαση σχετικά με την καλύτερη θεραπεία έχει γίνει περίπλοκη, καθώς ο κατάλογος των φαρμάκων που έχουν εγκριθεί για τη θεραπεία του μεταστατικού καρκίνου του παχέος εντέρου έχει μεγαλώσει. Σε ορισμένες περιπτώσεις όπου υπάρχουν δεδομένα άμεσης σύγκρισης μεταξύ θεραπειών, αυτά μπορούν να καθοδηγήσουν τις θεραπευτικές αποφάσεις.

Όπου είναι δυνατόν, συνιστάται εκτομή του όγκου(ων) με χειρουργική επέμβαση. Απαντώντας στην ερώτηση σχετικά με τη «δυνατότητα» αφαίρεσης του όγκου/των όγκων θα βοηθήσει στην στρατηγική επιλογής θεραπείας με την ομαδοποίηση των ασθενών σε διάφορες ομάδες.

- 1- **Ασθενείς για τους οποίους η αφαίρεση των μεταστάσεων\* κρίνεται ότι είναι εφικτή από την διεπιστημονική ομάδα\*. Οι ασθενείς αυτοί έχουν αυτό που ονομάζεται χειρουργήσιμη μεταστατική\* νόσο.**

Για τους ασθενείς που παρουσιάζουν ηπατικές ή/και πνευμονικές μεταστάσεις\* που μπορούν να αφαιρεθούν χειρουργικά, η αντιμετώπισή τους συνίσταται από χειρουργική εκτομή των μεταστάσεων\* και συνδυασμένη χημειοθεραπεία\*. Η χημειοθεραπεία\* αποτελείται από ένα σχήμα 6 μηνών από **5-FU/LV με οξαλιπλατίνη\* (FOLFOX)**. Το σχήμα FOLFOX μπορεί να δοθεί είτε περιεγχειρητικά, που σημαίνει ότι δίνεται για 3 μήνες πριν και για 3 μήνες μετά την επέμβαση ή, μετά την επέμβαση, για 6 μήνες.

- 2- Ασθενείς για τους οποίους η αφαίρεση των μεταστάσεων\* θεωρείται ότι δεν είναι άμεσα εφικτή από την διεπιστημονική ομάδα\*, αλλά μπορεί να γίνει εφικτή αν γίνει συρρίκνωση των μεταστάσεων\*. Οι ασθενείς αυτοί έχουν αυτό που ονομάζεται ανεγχείρητη νόσος που μπορεί να γίνει χειρουργικά εξαιρέσιμη μετά τη χημειοθεραπεία\*.**

Επιλεγμένοι ασθενείς μπορεί να έχουν μεταστάσεις στο ήπαρ\* που αρχικά είναι ανεγχείρητες, αλλά μπορεί να γίνουν χειρουργικά εξαιρέσιμες όταν μικρύνουν σε μέγεθος λόγω της χημειοθεραπείας\*. Αυτοί οι ασθενείς αντιμετωπίζονται με την καθιερωμένη συνδυαστική χημειοθεραπεία\* που αποτελείται από **5-FU/LV και ιρινοτεκάνη\* (FOLFIRI) ή 5-FU/LV και οξαλιπλατίνη\* (FOLFOX)**. Η προσθήκη ενός τρίτου χημειοθεραπευτικού φαρμάκου (**FOLFOXIRI**), ή των βιολογικών παραγόντων **bevacizumab\***, **cetuximab\*** ή **panitimumab\*** αυξάνει την τοξικότητα της θεραπείας, αλλά μπορεί να εξεταστεί σε επιλεγμένους ασθενείς. Τα cetuximab\* και panitimumab\* φαίνεται να παρέχουν καλύτερα αποτελέσματα από ό,τι το bevacizumab\* στη συγκεκριμένη κατάσταση, αλλά δεν μπορούν να χορηγηθούν σε ασθενείς των οποίων ο όγκος παρουσιάζει μετάλλαξη RAS\*.

Ο ασθενής παρακολουθείται στενά κατά τη διάρκεια της χημειοθεραπείας\*. Η χειρουργική επέμβαση ενδείκνυται μόλις θεωρηθεί ότι οι μεταστάσεις\* έχουν γίνει χειρουργήσιμες. Ωστόσο, αυτό πρέπει να καθυστερήσει τουλάχιστον 4 εβδομάδες μετά τον τελευταίο κύκλο του cetuximab\*, και τουλάχιστον 6 εβδομάδες μετά τον τελευταίο κύκλο bevacizumab\*, προτού γίνει η χειρουργική επέμβαση. Η καθυστέρηση αυτή μειώνει τον κίνδυνο επιπλοκών της χειρουργικής επέμβασης.

- 3- Ασθενείς για τους οποίους η αφαίρεση των μεταστάσεων\* κρίνεται δε θα είναι ποτέ εφικτή από τη διεπιστημονική ομάδα\*. Οι ασθενείς αυτοί έχουν αυτό που ονομάζεται εκτεταμένη νόσος που τεχνικά δεν είναι χειρουργήσιμη.**

Ανάλογα με τη γενική κατάσταση της υγείας των ασθενών, θα προταθεί μια περισσότερο ή λιγότερο επιθετική θεραπεία. Η θεραπεία θα βασίζεται στη χημειοθεραπεία\* και στη στοχευμένη βιολογική θεραπεία\*.

Οι γιατροί προσπαθούν συνεχώς να βελτιώσουν τη θεραπεία της ανεγχείρητης μεταστατικής νόσου και η βέλτιστη θεραπεία είναι συνεπώς ταχέως εξελισσόμενη. Ο στόχος της θεραπείας και οι διαφορετικές επιλογές για να επιτευχθεί αυτός ο στόχος είναι προσαρμοσμένες στον κάθε ασθενή και μπορεί έτσι να ποικίλουν ανάμεσα στους ασθενείς. Στην περίπτωση συμπτωματικής νόσου, η συνδυαστική θεραπεία είναι η θεραπεία επιλογής, και η διαδοχική προσέγγιση παραμένει μια έγκυρη επιλογή σε επιλεγμένους και αδύναμους ασθενείς.

Διάφορα **χημειοθεραπευτικά σχήματα 1<sup>ης</sup> γραμμής** μπορούν να προταθούν. Αν ο ασθενής αποτύχει να ανταποκριθεί στη χημειοθεραπεία\*1<sup>ης</sup> γραμμής, και η γενική του κατάσταση το επιτρέπει, θα πρέπει να εξετάζεται επιπλέον θεραπεία με τη μορφή της **2<sup>ης</sup> γραμμής χημειοθεραπείας**.

Η **βιολογική στοχευμένη θεραπεία\***θα πρέπει να εξετάζεται σε επιλεγμένους ασθενείς. Το βέλτιστο θεραπευτικό σχήμα είναι προσαρμοσμένο στον κάθε ασθενή και στο είδος της 1<sup>ης</sup> γραμμής θεραπείας που έλαβε.

Η διάρκεια της θεραπείας μπορεί να ποικίλει μεταξύ των ασθενών. Οι επιλογές είναι είτε μια σταθερή περίοδος θεραπείας των 3 με 6 μηνών, ή θεραπεία μέχρι ο γιατρός να τεκμηριώσει πρόοδο της νόσου. Μετά από μια αρχική περίοδο συνδυαστικής χημειοθεραπείας\*, η θεραπεία συντήρησης μπορεί να βελτιώσει το αποτέλεσμα σε σύγκριση με τη διακοπή της θεραπείας, και η επανέναρξη της συνδυαστικής χημειοθεραπείας συνιστάται αν υπάρξει εξέλιξη της νόσου. Η αρχή πίσω από τη θεραπεία συντήρησης είναι η συνέχιση ενός φαρμάκου που ήταν καλά ανεκτό. Αυτό συνήθως περιλαμβάνει τη συνέχιση του 5-FU ή της capecitabine\*, και μπορεί να εξεταστεί ο συνδυασμός με bevacizumab\*. Η συνδυαστική χημειοθεραπεία μπορεί να διακοπεί ή να αλλάξει σε ένα λιγότερο εντατικό σχήμα αν υπάρξει αυξημένη τοξικότητα, όταν η νόσος έχει ελεγχθεί, ή όταν οι μεταστάσεις\* γίνουν χειρουργικά εξαιρέσιμες.

#### **1<sup>ης</sup> γραμμής χημειοθεραπεία\*:**

Πιθανά σχήματα είναι:

- Ενδοφλέβια\* θεραπεία με **5-FU/LV\***, ή μονοθεραπεία με **capecitabine\*** από του στόματος.
- Συνδυαστική θεραπεία με **5-FU/LV + oxaliplatin\* (FOLFOX)** ή **5-FU/LV + irinotecan (FOLFIRI)**, ενδοφλεβίως. Αυτή είναι η θεραπεία εκλογής. Αυτά τα σχήματα εγχύονται για 48ωρες κάθε δυο εβδομάδες. Και οι δυο είναι εξίσου αποτελεσματικές αλλά έχουν διαφορετικές ανεπιθύμητες ενέργειες.  
Ενα εναλλακτικό σχήμα, με βάση τη fluoropyrimidine\* που δίνεται από του στόματος (ήτοι capecitabine\*), είναι ο συνδυασμός **capecitabine και oxaliplatin (CAPOX)** που δίνεται κάθε τρεις εβδομάδες. Ο συνδυασμός **capecitabine και oxaliplatin** χρησιμοποιείται λιγότερο συχνά λόγω υψηλής τοξικότητας αλλά φαίνεται, αντίθετα με τι πιστευόταν παλιότερα, να υποστηρίζεται καλύτερα.
- Συνδυασμός των 3 φαρμάκων (**5-FU\***, **οξαλιπλατίνης\*** και **ιρινοτεκάνης\*** ονομάζεται **FOLFIRI**) δεν έχει μελετηθεί εκτενώς, αλλά φαίνεται ότι, παρόλο που οι ασθενείς εμφανίσουν περισσότερες ανεπιθύμητες ενέργειες, ο συνδυασμός αυτός θα μπορούσε να παρατείνει την επιβίωση των ασθενών. Σε αδύναμους ασθενείς αυτά τα φάρμακα μπορούν να δοθούν διαδοχικά και όχι ως συνδυασμός, προκειμένου να μειωθεί η τοξικότητα.

#### **2<sup>ης</sup> γραμμής χημειοθεραπεία\***

Η επιλογή της 2<sup>ης</sup> γραμμής χημειοθεραπείας εξαρτάται από το σχήμα που δίνεται στην 1<sup>η</sup> γραμμή θεραπείας:

- Αν χορηγήθηκε στην 1<sup>η</sup> γραμμή 5-FU/LV\* ή capecitabine\* μπορεί να ακολουθηθεί από **5-FU/LV + oxaliplatin\* (FOLFOX)** ή **5-FU/LV + irinotecan (FOLFIRI)**

- Αν χορηγήθηκε στην 1<sup>η</sup> γραμμή μια συνδυαστική θεραπεία με 5-FU/LV + oxaliplatin (FOLFOX) ή capecitabine + oxaliplatin (CAPOX) μπορεί να ακολουθηθεί από συνδυαστική θεραπεία **5-FU/LV + irinotecan (FOLFIRI)**
- Αν χορηγήθηκε στην 1<sup>η</sup> γραμμή μια συνδυαστική θεραπεία με 5-FU/LV + irinotecan (FOLFIRI) μπορεί να ακολουθηθεί από **capecitabine + oxaliplatin (CAPOX)**, ή **5-FU/LV+oxaliplatin\* (FOLFOX)**

#### **Βιολογική στοχευμένη θεραπεία\***

Η βιολογική στοχευμένη θεραπεία θα πρέπει να εξετάζεται σε συνδυασμό με επιλεγμένα χημειοθεραπευτικά σχήματα:

- Το **Bevacizumab\*** θα πρέπει να εξετάζεται στην 1<sup>η</sup> γραμμή θεραπείας σε συνδυασμό με 5-FU\*, capecitabine\*, 5-FU/LV\* + oxaliplatin\* (FOLFOX) και 5-FU/LV + irinotecan (FOLFIRI). Θα πρέπει επίσης να εξετάζεται στη 2<sup>η</sup> γραμμή θεραπείας με 5-FU/LV + oxaliplatin (FOLFOX) ή με FOLFIRI. Η θεραπεία με bevacizumab μπορεί να συνεχιστεί σε συνδυασμό με τη χημειοθεραπεία μέχρι πρόοδο της νόσου, ή μέχρι μη αποδεκτής τοξικότητας ή μέχρι να γίνουν χειρουργικά εξαιρέσιμες οι μεταστάσεις.
- Το **Cetuximab\*** μπορεί να εξεταστεί σε συνδυασμό με 5-FU/LV + irinotecan (FOLFIRI), 5-FU/LV + oxaliplatin (FOLFOX) ή σε συνδυασμό με irinotecan.
- Το **Panitumumab\*** μπορεί να δοθεί σε συνδυασμό με 5-FU/LV + oxaliplatin (FOLFOX), 5-FU/LV + irinotecan (FOLFIRI).

Το μοριακό προφίλ του όγκου βοηθά στον καθορισμό της κατάλληλης επιλογής της συνδυαστικής θεραπείας. Κατά προσέγγιση το 50% των μετασταστικών κολοορθικών καρκίνων έχουν γενετικές μεταλλάξεις στα RAS\* και το 5-10% έχουν την BRAF μετάλλαξη\*. Ο συνδυασμός cetuximab με FOLFIRI είναι η θεραπεία εκλογής σε κατάλληλους ασθενείς που έχουν όγκο χωρίς RAS μετάλλαξη.

Το cetuximab και το panitumumab\* δεν είναι δραστικά έναντι ορθοκολικών όγκων με μετάλλαξεις RAS, και δεν είναι σαφές αν είναι δραστικά έναντι όγκων με μετάλλαξη BRAF. Επομένως, το cetuximab και το panitumumab πρέπει να χρησιμοποιούνται μόνο για όγκους που δεν έχουν μεταλλάξεις RAS.

Αν η θεραπείας πρώτης ή δεύτερης γραμμής έχουν αποτύχει, το cetuximab με ιρινοτεκάνη είναι η θεραπεία εκλογής, αν και μπορεί επίσης να εξεταστεί η μονοθεραπεία με cetuximab ή panitumumab.

- Το **Aflibercept\*** δίνεται σε συνδυασμό με FOLFIRI σε ασθενείς που έχουν ήδη λάβει θεραπεία με βάση την οξαλιπλατίνη.
- Το Regorafenib\* μπορεί να εξεταστεί όταν έχουν χρησιμοποιηθεί όλες οι παραπάνω επιλογές. Πρόκειται για ένα από του στόματος φάρμακο που χορηγείται μόνο του.

## ΠΟΙΕΣ ΕΙΝΑΙ ΟΙ ΠΙΘΑΝΕΣ ΑΝΕΠΙΘΥΜΗΤΕΣ ΕΝΕΡΓΕΙΕΣ ΤΩΝ ΘΕΡΑΠΕΙΩΝ;

---

### Χειρουργείο

#### Γενικοί κίνδυνοι και ανεπιθύμητες ενέργειες

Ορισμένοι κίνδυνοι είναι κοινοί για κάθε χειρουργική επέμβαση που γίνεται με γενική αναισθησία\*. Αυτές οι επιπλοκές είναι ασυνήθεις και περιλαμβάνουν την εν τω βάθει φλεβοθρόμβωση\*, τα προβλήματα στην καρδιά ή το αναπνευστικό, την αιμορραγία, τις λοιμώξεις ή την αντίδραση στην αναισθησία\*. Προλαμβάνονται δε με ενδελεχή ιατρική αξιολόγηση πριν το χειρουργείο.

Μετά το χειρουργείο στο έντερο είναι συχνό να παρουσιάζονται προβλήματα εντερικής κινητικότητας. Αυτά περιλαμβάνουν κωλικούς, διάρροια, δυσκοιλιότητα και ναυτία. Η απόφραξη του εντέρου δεν είναι μια ασυνήθης επιπλοκή και απαιτεί άμεση ιατρική παρέμβαση. Ο έμετος ή η απώλειακάθε κινητικότητας του εντέρου (απουσία αερίων και κοπράνων) ίσως είναι σημάδι εντερικής απόφραξης και πρέπει άμεσα να αναφερθεί.

Άμεση έναρξη τροφής από το στόμα συνιστάται και μπορεί να γίνει με την τοποθέτηση ρινογαστρικού σωλήνα\* σε ορισμένους ασθενείς. Διατροφικές συμβουλές πρέπει να δίνονται από επαγγελματίες υγείας ώστε να ελαχιστοποιούν την εντερική δυσφορία.

Το παχύ έντερο βρίσκεται στην κοιλιά και εκτείνεται σε ολόκληρη την κοιλιακή χώρα. Ένα μέρος του βρίσκεται στην ενδοπεριτοναϊκή χώρα\* και ένα άλλο στην οπισθοπεριτοναϊκή και κατώτερη περιτοναϊκή χώρα\*. Τα κατώτερα δύο τρίτα του ορθού βρίσκονται στην κατώτερη περιτοναϊκή χώρα\*. Επιπλέον, το παχύ έντερο βρίσκεται κοντά σε αρκετά άλλα όργανα, σε λεμφαδένες\* και μεγάλα αγγεία. Κατά τη διάρκεια της χειρουργικής εκτομής, και ανάλογα την έκταση του όγκου κάποιες από αυτές τις δομές είναι δυνατόν να τραυματιστούν. Ακριβής προεγχειρητική σταδιοποίηση\* και απεικόνιση θα βοηθήσουν να ελαχιστοποιηθεί αυτός ο κίνδυνος.

### Κολοστομία

Αν ο καρκίνος προκαλεί απόφραξη το εντέρου, ίσως είναι απαραίτητο για το χειρουργό να λύσει την απόφραξη και να αφήσει το έντερο να λειτουργεί κάνοντας κολοστομία. Με αυτή τη διαδικασία το υγιές έντερο πάνω από το επίπεδο του όγκου συνδέεται απευθείας με το δέρμα της κοιλιάς, ενώ το υγιές έντερο κάτω από το επίπεδο του όγκου κλείνεται. Με τον τρόπο αυτό τα κόπρανα φεύγουν από το έντερο με νέα οδό και συλλέγονται σε μία πλαστική σακούλα που συνδέεται στο δέρμα. Αυτό το νέο άνοιγμα λέγεται κολοστομία. Η κολοστομία είναι συνήθως προσωρινή, δηλαδή όταν ο όγκος αφαιρεθεί και το έντερο ιαθεί, ενώνονται τα δύο άκρα του εντέρου (αναστόμωση) και κλείνεται η κολοστομία με δεύτερο χειρουργείο. Σε ορισμένους ασθενείς η κολοστομία μπορεί να είναι και μόνιμη.



## Χημειοθεραπεία \*

Οι ανεπιθύμητες ενέργειες της χημειοθεραπείας είναι συχνές, παρόλο που έχει σημειωθεί πρόοδος στον έλεγχο και στη διαχείρισή τους χρησιμοποιώντας επαρκή υποστηρικτικά μέτρα. Οι παρενέργειες εξαρτώνται από το φάρμακο(-α) που χορηγούνται, στις δόσεις των φαρμάκων και από τους ατομικούς παράγοντες των ασθενών. Εάν ένας ασθενής υπέφερε από άλλα ιατρικά προβλήματα στο παρελθόν, κάποια μέτρα πρέπει να λαμβάνονται και/ή θα πρέπει να γίνονται προσαρμογές στη θεραπεία.

Παρακάτω απαριθμούνται οι ανεπιθύμητες ενέργειες που είναι γνωστό ότι εμφανίζονται με ένα ή περισσότερα φάρμακα χημειοθεραπείας που χρησιμοποιούνται σήμερα για τον ορθοκολικό καρκίνο. Η φύση, η συχνότητα και η σοβαρότητα των παρενεργειών ποικίλλουν για κάθε συνδυασμό χημειοθεραπευτικών φαρμάκων που χρησιμοποιούνται.

Οι πιο συχνές γενικές παρενέργειες της χημειοθεραπείας είναι:

- Η μείωση του αριθμού των κυττάρων του αίματος, η οποία μπορεί να οδηγήσει σε εμφάνιση αναιμίας\*, αιμορραγίας, μώλωπες, και λοιμώξεις
- Η κόπωση, η οποία μπορεί να είναι παρατεταμένη
- Η ναυτία ή ο έμετος
- Η διάρροια
- Η ευαισθησία του στόματος (στοματίτιδα) ή έλκη στο στόμα



Παρακάτω αναφέρονται άλλες πιο συγκεκριμένες παρενέργειες που μπορεί να συμβούν με χημειοθεραπευτικά που χρησιμοποιούνται για τον ορθοκολικό καρκίνο. Για μερικές από τις παρενέργειες μπορεί να είναι απαραίτητο να γίνει προσαρμογή στην αγωγή.

- Θεραπεία με **5-φθοροουρακίλη (5-FU)\***
  - Σοβαρές παρενέργειες μπορεί να εμφανιστούν σε άτομα που έχουν την συγγενή ανεπάρκεια του ενζύμου αφυδρογονάσης διυδροπυριμιδίνης (DPD)\*: αυτά τα άτομα έχουν χαμηλά επίπεδα του ενζύμου της αφυδρογονάσης της διυδροπυριμιδίνης που απαιτούνται από το σώμα για να αποδομηθεί (μεταβολιστεί) αυτό το φάρμακο
  - Ευαισθησία του δέρματος στο ηλιακό φως: η έκθεση στον ήλιο πρέπει να αποφεύγεται για τουλάχιστον ένα έτος μετά την ολοκλήρωση της θεραπείας
  - Σύνδρομο παλαμών-πελμάτων (βλέπε παρακάτω)
- Θεραπεία με **καπεσιταμίνη (Capecitabine)\***:
  - Το σύνδρομο παλαμών-πελμάτων (ονομάζεται επίσης παλαμο-πελματιαίο ερύθημα\*): το δέρμα των παλαμών και των πελμάτων παρουσιάζει ερυθρότητα και υπάρχει αίσθηση πόνου. Το δέρμα μπορεί να ξεκινήσει να απολεπίζεται (ξεφλουδίζει). Το σύνδρομο είναι συνήθως ήπιο.
  - Η ανεπάρκεια της αφυδρογονάσης της διυδροπυριμιδίνης (DPD)\* (βλέπε παραπάνω), μπορεί να προκαλέσει σοβαρές ανεπιθύμητες παρενέργειες
  - Η καπεσιταμίνη μπορεί να αλληλεπιδράσει με άλλες θεραπείες, αυξάνοντας τον κίνδυνο των παρενεργειών με άλλα φάρμακα. Όλα τα επιπλέον φάρμακα, ειδικά φυλλικό οξύ\*, τα από του στόματος αντιπηκτικά (βαρφαρίνη) και το Βότανο του Αγίου Ιωάννη (Βαλσαμόχορτο)\* πρέπει να γνωστοποιούνται και να συζητούνται εκ των προτέρων με το γιατρό.

- Η θεραπεία με **tegafur-ουρακίλη(UFT)\***
  - Δερματικά εξανθήματα
  - Δερματική ευαισθησία στο φως του ήλιου
- Η θεραπεία με **ιρινοτεκάνη (Irinotecan)**
  - Εφίδρωση
  - Αύξηση των δακρύων στα μάτια
  - Αυξημένη παραγωγή σάλιου
  - Συσφιγκτικός πόνος στην κοιλιά
  - Διάρροια που ξεκινά μία ημέρα μετά την θεραπεία
  - Τριχόπτωση ή αραίωση των μαλλιών
- Η θεραπεία με **οξαλιπλατίνη (Oxaliplatin)\***
  - Μούδιασμα στα χείλη, χέρια ή πόδια
  - Αιμωδίες-αίσθημα μυρμηγκιάσματος των χεριών ή των ποδιών
  - Ευαισθησία στο κρύο
  - Οι συγκεκριμένες ανεπιθύμητες ενέργειες μπορεί να είναι επίμονες μετά τη θεραπεία με οξαλιπλατίνη.

### Βιολογική θεραπεία \*

Παρακάτω αναφέρονται οι πιο συχνές παρενέργειες των βιολογικών παραγόντων που χρησιμοποιούνται στον καρκίνο του παχέος εντέρου. Ο συνδυασμός των βιολογικών θεραπειών με χημειοθεραπευτικά\* αυξάνει τον κίνδυνο των παρενεργειών της χημειοθεραπείας, ιδίως με το cetuximab\* και το panitumumab\*.

- Η θεραπεία με **cetuximab** και **panitumumab**
  - Εξάνθημα που ομοιάζει με ακμή εμφανίζεται στους περισσότερους ασθενείς
  - Η υπομαγνησισαιμία
  - Αλλεργικές αντιδράσεις, ελαφρώς πιο συχνές μετά από χορήγηση cetuximab παρά μετά από panitumumab.
- Η θεραπεία με **bevacizumab\***
  - Υπέρταση\* και πρωτεϊνουρία\* που είναι σχετικά συχνές
  - Άλλες σπάνιες αλλά σοβαρές παρενέργειες περιλαμβάνουν την αρτηριακή θρόμβωση\*, αιμορραγία των βλεννογόνων (στόματος, μύτης, κόλπου, ορθού), γαστρεντερική διάτρηση\* και προβλήματα με την επούλωση τραυμάτων.
- Θεραπεία με **afibercept\***
  - Πονοκέφαλος
  - Κόπωση
  - Προβλήματα στο ήπαρ τα οποία θα παρακολουθούνται ελέγχοντας τα επίπεδα των ηπατικών ενζύμων
  - Υπέρταση\* και πρωτεϊνουρία\*
  - Διάρροια
  - Μειωμένους αριθμούς κυττάρων στο αίμα, το οποίο μπορεί να οδηγήσει σε αναιμία, αιμορραγία, μώλωπες και λοιμώξεις
  - Αιμορραγία

- Θεραπεία με **regorafenib\***
  - Αντιδράσεις στο δέρμα των χεριών και των ποδιών: το δέρμα των παλαμών και των πελμάτων παρουσιάζει ερυθρότητα και πονάει, πολύ χαρακτηριστικά εντοπίζεται σε περιοχές πίεσης ή τριβής στο δέρμα
  - Δερματικό εξάνθημα
  - Κόπωση
  - Προβλήματα στο ήπαρ τα οποία θα παρακολουθούνται ελέγχοντας τα επίπεδα των ηπατικών ενζύμων.
  - Υπέρταση\* και πρωτεϊνουρία\*
  - Διάρροια
  - Αιμορραγία

### **Ακτινοθεραπεία\***

Κατά τη διάρκεια της ακτινοθεραπείας, παρενέργειες μπορεί να εμφανιστούν σε όργανα που αποτελούν άμεσο στόχο, αλλά επίσης και σε υγιή όργανα που βρίσκονται κοντά στην περιοχή που πρέπει να ακτινοβοληθεί και δεν μπορούν να αποφευχθούν από την ακτινοβολία-Χ\*. Οι παρενέργειες είναι πιο έντονες όταν η ακτινοθεραπεία χορηγείται μαζί με χημειοθεραπεία\*. Η χρήση της ακτινοθεραπείας σε συνδυασμό με χειρουργική επέμβαση αυξάνει επίσης τον κίνδυνο των χειρουργικών επιπλοκών.

Οι επιδράσεις της ακτινοβολίας στο κατώτερο πεπτικό σύστημα περιλαμβάνουν δυσφορία στο ορθό, διάρροια, και αποβολή βλέννας και αίματος (από το ορθό).

Επιπτώσεις της ακτινοβολίας στο ουροποιητικό σύστημα είναι σπανιότερες. Περιλαμβάνουν την επώδυνη ούρηση, την επείγουσα ανάγκη για ούρηση, την παρουσία αίματος στα ούρα, την απόφραξη των ουροφόρων οδών\*, και την εξέλκωση\* ή νέκρωση\* του επιθηλίου της ουροδόχου κύστης.


Στις γυναίκες, η κολπική στένωση είναι μια πιθανή καθυστερημένη επίδραση της πυελικής ακτινοθεραπείας.

Οι στρατηγικές για την μέγιστη πρόληψη και ανακούφιση από τις αντιδράσεις μετά την έκθεση παρέχονται από τον ακτινοθεραπευτή ογκολόγο\*.

## ΤΙ ΣΥΜΒΑΙΝΕΙ ΜΕΤΑ ΤΗ ΘΕΡΑΠΕΙΑ;

Δεν είναι ασυνήθιστο για τους ασθενείς με καρκίνο να εμφανίσουν συμπτώματα που σχετίζονται με τη θεραπεία μετά την ολοκλήρωση της.

- Οι ασθενείς μπορεί να εμφανίσουν άγχος, δυσκολία στον ύπνο ή κατάθλιψη, και μπορεί να χρειαστούν ψυχολογική υποστήριξη.
- Κατά τη διάρκεια και μετά τη θεραπεία, η διατροφή μπορεί να καταστεί προβληματική, λόγω μειωμένης όρεξης, ναυτίας και γενικής κακουχίας.
- Δυσκολίες στη συγκέντρωση και απώλεια μνήμης δεν είναι ασυνήθιστες παρενέργειες της χημειοθεραπείας\*.



### Παρακολούθηση από τους Γιατρούς

Μετά την ολοκλήρωση της θεραπείας, ο γιατρός θα προτείνει εντατική παρακολούθηση με στόχο την:

- Ανίχνευση και πρόληψη των ανεπιθύμητων παρενεργειών της θεραπείας
- Εντοπισμός πιθανής υποτροπής\* το συντομότερο δυνατό και άμεση χορήγηση κατάλληλης θεραπείας
- Παροχή ιατρικών πληροφοριών, ψυχολογική υποστήριξη και παραπομπή για εξειδικευμένη υποστήριξη από παρόχους υπηρεσιών για να βελτιστοποιήσουν την επιστροφή στην κανονική καθημερινή ζωή

Το πρωτόκολλο παρακολούθησης πρέπει να περιλαμβάνει τακτικές χρονικά επισκέψεις στα εξωτερικά ιατρεία και εργαστηριακό έλεγχο. Το πρωτόκολλο εξαρτάται από το στάδιο του καρκίνου που υποβλήθηκε σε θεραπεία και από τον τύπο της αγωγής που χορηγήθηκε. Γενικά, επισκέψεις παρακολούθησης μπορεί να περιλαμβάνουν ένα συνδυασμό των ακόλουθων εξετάσεων:

- Ερωτήσεις σχετικά με την γενική σωματική υγεία και συμπτώματα που σχετίζονται με τον καρκίνο του παχέος εντέρου
- Τηνφυσική εξέταση
- Την εργαστηριακή εξέταση για το καρκινοεμβρυϊκό αντιγόνο\* (CEA) καθώς τα επίπεδα του μπορεί να βοηθήσουν στην ανίχνευση υποτροπής\* της νόσου
- Κολonosκόπηση για την ανίχνευση επανεμφάνισης
- Απεικονιστικές εξετάσεις για τον εντοπισμό πρόοδο ή υποτροπή της πρωτοπαθούς εστίας, ή εμφάνιση μεταστάσεων της νόσου\*

Για τους ασθενείς που είχε αφαιρεθεί **πολύποδας του παχέος εντέρου**, είναι αναγκαίο να παρακολουθούνται με επανεξέταση και κολonosκόπηση.

Οι ασθενείς που υποβάλλονται σε θεραπεία για **καρκίνο του παχέος εντέρου** θα πρέπει να παρακολουθούνται εντατικά. Ωστόσο, δεν υπάρχει ένα γενικά αποδεκτό πρωτόκολλο παρακολούθησης.

Το παρακάτω πρωτόκολλο παρακολούθησης μπορεί να χρησιμοποιηθεί για τον **τοπικό καρκίνο του παχέος εντέρου** που έχει λάβει ήδη θεραπεία.

- Κλινική εξέταση κάθε 3 έως 6 μήνες για 3 χρόνια, και κάθε 6 έως 12 μήνες κατά το έτος 4 και 5.
- Κατά τη διάρκεια αυτών των επισκέψεων παρακολούθησης, θα μπορούσε να εκτιμηθεί το CEA\*.
- Κολonosκόπηση στο 1 έτος, και στη συνέχεια κάθε 3 έως 5 χρόνια για να εντοπιστούν νέοι καλοήθεις ή καρκινικοί όγκοι. Είναι σημαντικό να σημειωθεί ότι όταν ο καρκίνος του παχέος εντέρου έχει διαγνωστεί, το σύνολο του παχέος εντέρου θα πρέπει να απεικονιστεί πριν από την χειρουργική επέμβαση, έτσι ώστε να ανιχνευτεί πιθανή ύπαρξη άλλης ταυτόχρονης παρουσίας όγκων του παχέος.
- Σε ασθενείς που θεωρούνται ότι διατρέχουν υψηλό κίνδυνο υποτροπής\*, μια αξονική τομογραφία\* θώρακα και κοιλίας μπορεί να ζητηθούν κάθε 6 έως 12 μήνες για τα πρώτα 3 έτη.
- Η αξονική τομογραφία κοιλίας μπορεί να αντικατασταθεί από υπέρηχο\*ενισχυμένο με σκιαγραφικό.
- Σε ασθενείς που παρουσιάζουν συγκεκριμένα συμπτώματα που εγείρουν ανησυχίες για υποτροπή της νόσου, θα πρέπει να γίνουν κατάλληλες συμπληρωματικές εργαστηριακές ή ακτινολογικές έρευνες.

Σε ασθενείς με **καρκίνο του ορθού**, το πρωτόκολλο παρακολούθησης είναι παρόμοιο με εκείνο για τον καρκίνο του παχέος εντέρου που περιγράφηκε παραπάνω.

## Η επάνοδος στην φυσιολογική ζωή

Η επάνοδος σε μια φυσιολογική καθημερινή ζωή μπορεί να είναι δύσκολη, γνωρίζοντας ότι ο καρκίνος μπορεί να επανεμφανιστεί. Αν οποιοσδήποτε από τους γνωστούς παράγοντες κινδύνου\* για τον καρκίνο του παχέος εντέρου, είναι παρών, καλό είναι να εξαλειφθεί στο μέγιστο βαθμό.

Οι επισκέψεις στον ιατρό προς παρακολούθηση, προσφέρουν την ευκαιρία στον ασθενή να λάβει ιατρικές πληροφορίες, ψυχολογική υποστήριξη και να παραπεμφθεί σε εξειδικευμένους φορείς παροχής υποστήριξης. Η εξειδικευμένη ψυχολογική συμβουλευτική μπορεί να αποβεί πολύτιμη, και ορισμένοι ασθενείς μπορεί να βρουν υποστήριξη σε ομάδες ασθενών ή μέσα από στοχευμένη ενημέρωση. Διαιτολόγοι μπορούν να παρέχουν συμβουλευτικές οδηγίες όσο αφορά την επαρκή διατροφή. Εργαζόμενοι σε κοινωνικούς φορείς μπορούν να βοηθήσουν στην αποκατάσταση των οικονομικών πόρων για να εξασφαλιστεί μία επιτυχής αποκατάσταση.

## Τι θα συμβεί αν ο καρκίνος υποτροπιάσει;

Εάν ο καρκίνος επανεμφανιστεί, ονομάζεται «υποτροπή\*» . Η έκταση της υποτροπής θα κατευθύνει τη θεραπευτική απόφαση, και αυτήθα πρέπει να προσδιορίζεται προσεκτικά, μεμονωμένα, για κάθε ασθενή.



Αν ένας ασθενής παρουσιάσει τοπική ή απομακρυσμένη πρόοδο νόσου, μετά την ολοκλήρωση της θεραπείας για τον πρωτοπαθή **καρκίνο του παχέος εντέρου**, αυτός / αυτή θα πρέπει να αντιμετωπίζεται σύμφωνα με το θεραπευτικό πλάνο για προχωρημένη νόσο (βλέπε « ποιες είναι οι επιλογές θεραπείας»). Οι ασθενείς με προχωρημένη νόσο που δεν ανταποκρίθηκαν στη θεραπεία πρώτης γραμμής\* με χημειοθεραπεία ή με χημειοθεραπεία και βιολογικό παράγοντα θα πρέπει να αντιμετωπίζονται με χημειοθεραπεία δεύτερης γραμμής. Αν η χημειοθεραπεία δεύτερης γραμμής αποτύχει, συνιστάται θεραπεία με βιολογική θεραπεία\* (όπως το regorafenib) (βλέπε «ποιες είναι οι επιλογές θεραπείας»).

Η θεραπεία των ασθενών που παρουσιάζουν τοπική υποτροπή του **καρκίνου του ορθού**, εξαρτάται από το αν η προηγούμενη θεραπεία περιελάμβανε την ακτινοθεραπεία\* και αν η χειρουργική επέμβαση διάσωσης είναι εφικτή.

Αν η ακτινοθεραπεία δεν δόθηκε στην πρωτοπαθή εμφάνιση της νόσου, η ακτινοθεραπεία θα πρέπει να δοθεί μαζί με χημειοθεραπεία. Εάν στην προηγούμενη θεραπεία περιλαμβάνεται ακτινοθεραπεία, η επιπρόσθετη ακτινοθεραπεία μπορεί να τεθεί ως σκέψη σε μορφή ακτινοθεραπείας είτε εξωτερική, είτε κατά τη διάρκεια του χειρουργείου, είτε ως τοπική ακτινοθεραπεία. Ωστόσο, εάν έχει ήδη χορηγηθεί ακτινοθεραπεία, η συμπληρωματική ακτινοθεραπεία σπάνια μπορεί να επιτύχει τον κατάλληλο έλεγχο της υποτροπής της νόσου.

Όσο αφορά την χειρουργική επέμβαση, ενδείκνυται 6-10 εβδομάδες μετά την ολοκλήρωση της ακτινοθεραπείας. Εάν η χειρουργική επέμβαση διάσωσης δεν αποτελεί επιλογή, πρέπει να εξεταστεί το ενδεχόμενο χημειοθεραπείας.

Στην περίπτωση του καρκίνου του παχέος εντέρου, ο πνεύμονας είναι η πρώτη περιοχή υποτροπής σε περίπου 20 % των ασθενών και η πνευμονική εκτομή θα πρέπει να εξετασθεί ως επιλογή, αν είναι εφικτό. Οι πνευμονικές μεταστάσεις\* είναι πιο συχνές στον καρκίνο του ορθού.

Αν ο καρκίνος επανεμφανίζεται με τη μορφή της μετάστασης στο ήπαρ, η χειρουργική εκτομή των μεταστάσεων μπορεί να αποτελέσει σκέψη σε επιλεγμένους ασθενείς, όπως περιγράφεται στην παράγραφο «Θεραπευτικό πλάνο για προχωρημένο καρκίνο του παχέος εντέρου: στάδιο IV».

## ΑΠΟΣΑΦΗΝΙΣΗ ΤΩΝ ΔΥΣΚΟΛΩΝ ΟΡΩΝ

---

### 5 - φθοριοουρακίλη (5-FU)

Ένα φάρμακο που χρησιμοποιείται για τη θεραπεία των συμπτωμάτων του καρκίνου του παχέος εντέρου, του μαστού, του στομάχου και του παγκρέατος. Επίσης, χρησιμοποιείται σε μορφή κρέμας για τη θεραπεία ορισμένων παθήσεων του δέρματος. Η 5 - φθοριοουρακίλη σταματά την κυτταρική σύνθεση DNA και μπορεί να σκοτώσει τα καρκινικά κύτταρα. Είναι ένα είδος αντιμεταβολίτη. Καλείται επίσης ως 5 - FU και φθοριοουρακίλη.

### BRAF μετάλλαξη

Μια συγκεκριμένη μετάλλαξη\* (αλλαγή) στο γονίδιο BRAF, η οποία φτιάχνει μια πρωτεΐνη που εμπλέκεται στην αποστολή σημάτων στα κύτταρα και την ανάπτυξη αυτών. Αυτή η μετάλλαξη του γονιδίου BRAF μπορεί να βρεθεί σε ορισμένους τύπους καρκίνου, συμπεριλαμβανομένου του μελανώματος και του παχέος εντέρου. Μπορεί να αυξήσει την ανάπτυξη και την εξάπλωση των καρκινικών κυττάρων.

Ο έλεγχος για αυτή τη μετάλλαξη BRAF μπορεί να βοηθήσει στην οργάνωση του θεραπευτικού πλάνου.

### MLH1 μετάλλαξη

Μετάλλαξη στο γονίδιο MLH1 που σχετίζεται με το σύνδρομο Lynch (σύνδρομο κληρονομούμενου μη πολυποματώδους καρκίνου του παχέος εντέρου).

### ΜΥΗ-σχετιζόμενη πολυποδίαση

Κληρονομική κατάσταση κατά την οποία υπάρχει αυξημένη συχνότητα εμφάνισης πολλαπλών πολυπόδων στο παχύ έντερο και υψηλότερος κίνδυνος εμφάνισης καρκίνου παχέος εντέρου.

### RAS γονίδιο (μετάλλαξη)

Μια οικογένεια γονιδίων που μπορεί να προκαλέσει καρκίνο όταν μεταλλαχθεί (αλλάξει). Παράγουν πρωτεΐνες που εμπλέκονται στην σηματοδότηση μονοπατιών στο κύτταρο, τον κυτταρικό πολλαπλασιασμό, και την απόπτωση (κυτταρικός θάνατος). Ουσίες που αποκλείουν τις δράσεις ενός μεταλλαγμένου *ras* γονιδίου ή πρωτεΐνης μπορεί να σταματήσουν την ανάπτυξη του καρκίνου. Στα μέλη της οικογένειας γονιδίων RAS περιλαμβάνονται τα KRAS, HRAS και NRAS.

### Regorafenib

Ένα φάρμακο που χρησιμοποιείται για τη θεραπεία του καρκίνου του παχέος εντέρου και γαστρεντερικών στρωματικών όγκων. Είναι στοχευμένη θεραπεία από του στόματος. Είναι ένας αναστολέας πολλαπλών κινασών που στοχεύει υποδοχείς τυροσινικών κινασών σε μηχανισμούς που εμπλέκονται στην ανάπτυξη του όγκου και την εξέλιξη - αγγειογένεση, την ογκογένεση και το μικροπεριβάλλον του όγκου. Αναστέλλει αρκετούς υποδοχείς VEGF \* κινάσες τυροσίνης που παίζουν ρόλο στην ανάπτυξη νέων αιμοφόρων αγγείων στον όγκο. Εκτός από τον VEGFR 1-3, αναστέλλει επίσης άλλες κινάσες όπως TIE-2, RAF-1, BRAF, KIT, RET, PDGFR και FGFR.

### **Tegafur-uracil (UFT)**

Μια ουσία που μελετάται για τη θεραπεία διάφορων τύπων καρκίνους. Είναι ένας συνδυασμός τεγκαφούρης και ουρακίλης. Η τεγκαφούρη απορροφάται από τα καρκινικά κύτταρα και μεταβολίζεται σε 5-φθοριοουρακίλη (5-FU), η οποία τα καταστρέφει. Η ουρακίλη βοηθά στην κατακράτηση μεγαλύτερης ποσότητας 5-FU στο εσωτερικό του κυττάρου, έτσι ώστε να καταστραφεί. Ο συνδυασμός τεγκαφούρης-ουρακίλης είναι ένα είδος αντιμεταβολίτη.

### **Warfarin**

Αντιθρομβωτικό φάρμακο, το οποίο ανήκει στην οικογένεια των αντιπηκτικών.

### **Αγγειακός (ιστός)**

Σχετιζόμενος με τα αιμοφόρα αγγεία, π.χ. Ο ιστός από τον οποίο αποτελούνται τα αιμοφόρα αγγεία, καλείται αγγειακός ιστός.

### **Αδενοκαρκινώματα (βλενώδη ή δίκην σφραγιστήρα δακτυλίου)**

Καρκίνος που ξεκινά σε κύτταρα ορισμένων εσωτερικών οργάνων και που έχουν αδενικού τύπου (εκκριντικού τύπου) ιδιότητες.

### **Αδένωμα**

Καλοήθης όγκος αδενικής προέλευσης. Με την πάροδο του χρόνου αυτή η καλοήθης ανάπτυξη μπορεί να γίνει κακοήθης, ενώ ακόμη μπορεί να έχει επιπτώσεις στην υγεία συμπιέζοντας άλλες δομές.

### **Αδενοπλακώδη καρκινώματα**

Ένας τύπος καρκίνου που περιέχει δύο τύπους κυττάρων: πλακώδη κύτταρα\* (λεπτά, επίπεδα κύτταρα που καλύπτουν ορισμένα όργανα) και κύτταρα αδενικού τύπου.

### **Αιμοσφαιρίνη**

Μια πρωτεΐνη μέσα στα ερυθροκύτταρα\* η οποία μεταφέρει το οξυγόνο από τους πνεύμονες στους ιστούς και τα όργανα του σώματος και το διοξείδιο του άνθρακα στους πνεύμονες. Ο έλεγχος για την ποσότητα της αιμοσφαιρίνης στο αίμα είναι συνήθως μέρος της εξέτασης αίματος. Συνηθίζεται για τον έλεγχο παρουσίας παθήσεων όπως η αναιμία\*, η αφυδάτωση και ο υποσιτισμός.

### **Ακτίνες Χ**

Οι ακτίνες Χ είναι τύπος ακτινοβολίας που χρησιμοποιείται για την λήψη εικόνων από το εσωτερικό των αντικειμένων. Στην ιατρική, οι ακτίνες Χ χρησιμοποιούνται ευρέως για τη λήψη εικόνων από το εσωτερικό του σώματος.

### **Ακτινοθεραπεία**

Θεραπευτική προσέγγιση στην οποία χρησιμοποιείται ακτινοβολία για την αντιμετώπιση του καρκίνου, πάντα προσανατολισμένη σε συγκεκριμένη περιοχή του όγκου.

### **Αναστόμωση**

Μια διαδικασία για την σύνδεση υγιών τμημάτων κοίλων οργάνων στο σώμα μετά την χειρουργική αφαίρεση του πάσχοντος τμήματος.

### **Αναιμία**

Κατάσταση που χαρακτηρίζεται από την μειωμένη ποσότητα ερυθρών αιμοσφαιρίων\* ή αιμοσφαιρίνης\*. Ο σίδηρος που περιέχει την αιμοσφαιρίνη μεταφέρει οξυγόνο από τους πνεύμονες σε ολόκληρο το σώμα, η διαδικασία αυτή δεν επιτελείται στο σωστό βαθμό σε αυτήν την κατάσταση.

### **Αναισθησία**

Αναστρέψιμη κατάσταση απώλειας αισθήσεων κατά την οποία ο ασθενής δεν νιώθει πόνο, δεν έχει κανονικά αντανακλαστικά, και ανταποκρίνεται λιγότερο στο στρες, προκαλούμενη τεχνητά από την εισαγωγή ορισμένων ουσιών που είναι γνωστές ως αναισθητικά. Μπορεί να είναι πλήρης ή μερική και επιτρέπει στους ασθενείς να υποβληθούν σε χειρουργική επέμβαση.

### **Αντένδειξη**

Μια κατάσταση ή ένα σύμπτωμα που καθιστά την χορήγηση μιας δεδομένης θεραπείας ή τη διενέργεια μιας διαδικασίας μη εφικτή. Οι αντενδείξεις ενδέχεται να είναι είτε απόλυτες, εννοώντας ότι η θεραπεία δεν θα πρέπει επ' ουδενί να χορηγηθεί σε ασθενή με τη συγκεκριμένη κατάσταση ή σύμπτωμα είτε σχετική, εννοώντας ότι ο ενδεχόμενος κίνδυνος από την χορήγηση μετριάζεται από τα οφέλη που παρέχει για ορισμένους ασθενείς με αυτήν την κατάσταση ή το σύμπτωμα.

### **Αξονική κολονογραφία (CTcolonography)**

Μέθοδος εξέτασης του εσωτερικού του παχέος εντέρου με τη συνεχή και διαδοχική λήψη ακολουθίας ακτινογραφιών\*. Ένας υπολογιστής μετατρέπει στη συνέχεια τις διδιάστατες εικόνες (2-D) σε τρισδιάστατες (3-D). Οι εικόνες μπορούν να αποθηκευθούν και να μετατραπούν ώστε να παρέχουν καλύτερες οπτικές γωνίες και να ανασκοπηθούν αργότερα μετά το πέρας της εξέτασης ή ακόμη και πολλά χρόνια αργότερα. Καλείται ακόμη αξονική τομογραφική κολονογραφία, υπολογιστική τομογραφική κολονογραφία, CTC, αλλά και εικονική κολονοσκόπηση.

### **Αξονική τομογραφία ή Υπολογιστική τομογραφία**

Μια μορφή ακτινογραφίας, στην οποία τα όργανα του σώματος σαρώνονται με ακτίνες-Χ\* και τα αποτελέσματα ανασυντίθενται από έναν ηλεκτρονικό υπολογιστή ώστε να παραχθούν εικόνες από τα μέρη του σώματος μας.

### **Αρτηριακή θρόμβωση**

Η παρουσία ενός θρόμβου αίματος σε μία αρτηρία.

### **Αυξητικός Παράγοντας του Αγγειακού Ενδοθηλίου (VEGF)**

Ουσία που παράγεται από τα κύτταρα και πυροδοτεί την ανάπτυξη νέων αιμοφόρων αγγείων.

### **Αφλιβερεσέπτη (Aflibercept)**

Ένα φάρμακο που χρησιμοποιείται για τη θεραπεία του καρκίνου του παχέος εντέρου. Επίσης χρησιμοποιείται για τη θεραπεία της εκφύλισης της ωχράς κηλίδας, μια ιατρική κατάσταση που οδηγεί σε απώλεια της όρασης. Η αφλιβερεσέπτη είναι ένας αναστολέας του VEGF\*. Δομικά είναι μια ανασυνδυασμένη πρωτεΐνη σύντηξης που προσδέεται στον κυκλοφορούντα VEGF\* και αναστέλλει τη δράση των διαφορετικών μορίων που ανήκουν στην οικογένεια του VEGF\*. Στον όγκο, αναστέλλει την ανάπτυξη των αιμοφόρων αγγείων.

### **Βάλσαμο (Βαλσαμόχορτο- St.John'swort)**

Το βαλσαμόχορτο είναι ένα δημοφιλές βότανο με αντικαταθλιπτικές ιδιότητες που προωθείται και ως εναλλακτικό αντικαρκινικό φάρμακο. Παρά το γεγονός ότι ορισμένες προκαταρκτικές προ-κλινικές έρευνες είχαν δώσει ενθαρρυντικά ευρήματα, δεν υπάρχουν κλινικές μελέτες που να αποδεικνύουν πως το βαλσαμόχορτο μπορεί να αλλάξει την φυσική πορεία κάποιου τύπου καρκίνου. Το βαλσαμόχορτο μπορεί να μειώσει τη συγκέντρωση πολλών συμβατικών φαρμάκων στο αίμα, συμπεριλαμβανομένων και κάποιων ογκολογικών.

### **Βιολογική θεραπεία**

Θεραπεία για την ενίσχυση ή την αποκατάσταση της ικανότητας του ανοσοποιητικού συστήματος για την καταπολέμηση του καρκίνου, λοιμώξεων, και άλλων ασθενειών. Χρησιμοποιείται επίσης για να ελαττώσει ορισμένες ανεπιθύμητες ενέργειες που μπορούν να προκληθούν από κάποια αντικαρκινική θεραπεία. Επίσης καλείται ανοσοθεραπεία, βιοθεραπεία, ή θεραπεία τροποποιητικής βιολογικής απόκρισης (BRM).

### **Βιοψία**

Η απομάκρυνση κυττάρων ή ιστών προς εξέταση από έναν παθολογοανατόμο\*καλείται βιοψία. Ο παθολογοανατόμος μπορεί να μελετήσει τον ιστό υπό το μικροσκόπιο ή να εκτελέσει άλλες δοκιμασίες επί των κυττάρων ή των ιστών. Υπάρχουν πολλοί διαφορετικοί τύποι βιοψίας. Οι πιο κοινοί περιλαμβάνουν:

- ( 1 ) βιοψία δια εντομής, στην οποία μόνο ένα δείγμα του ιστού αφαιρείται
- ( 2 ) βιοψία δια εκτομής, στην οποία μια ολόκληρη ή ύποπτη περιοχή αφαιρείται
- ( 3 ) βιοψία δια βελόνης, στην οποία ένα δείγμα ιστού (ή υγρού) απομακρύνεται με μία βελόνα. Όταν χρησιμοποιείται μία μεγάλη βελόνα, η διαδικασία αυτή ονομάζεται βιοψία με κόπτουσα βελόνη. Όταν χρησιμοποιείται μια λεπτή βελόνα, η διαδικασία αυτή ονομάζεται αναρρόφηση βιοψίας δια λεπτής βελόνης.

### **Βλεννογόνο**

Η υγρή, εσωτερική επιφάνεια ορισμένων οργάνων και κοιλοτήτων του σώματος. Οι αδένες στον βλεννογόνο παράγουν τη βλέννη. Ακόμη ονομάζεται βλενώδης μεμβράνη.

### **Βραχυθεραπεία**

Ένα είδος ακτινοθεραπείας στην οποία ραδιενεργό υλικό εμφυτεύεται σε βελόνες, πηγές- σύρματα, ή καθετήρες και τοποθετείται απευθείας μέσα ή κοντά σε έναν όγκο. Επίσης καλείται ακτινοθεραπεία μέσω εμφυτεύματος, εσωτερική ακτινοβολία θεραπείας, και ακτινοβολία βραχυθεραπείας.

### **Γενετική Συμβουλευτική**

Μια διαδικασία επικοινωνίας μεταξύ ενός ειδικά εκπαιδευμένου επαγγελματία της υγείας και ενός προσώπου, το οποίο ενδιαφέρεται για το ενδεχόμενο γενετικού κινδύνου μιας πάθησης. Το ατομικό και οικογενειακό ιστορικό του ενδιαφερόμενου μπορεί να συζητηθεί και η συμβουλευτική διαδικασία μπορεί να οδηγήσει σε διενέργεια γενετικού έλεγχου.

### **Γκρέυ [Gray (Gy)]**

Μονάδα μέτρησης της ενέργειας, γενικά ανά χιλιόγραμμο ιστού.



### **Γονίδιο KRAS (μετάλλαξη)**

Ένα γονίδιο που ενδέχεται να προκαλέσει καρκίνο όταν είναι μεταλλαγμένο. Το γονίδιο Kras κωδικοποιεί το σχηματισμό μιας πρωτεΐνης, της πρωτεΐνης KRAS, η οποία εμπλέκεται στα μονοπάτια κυτταρικής σηματοδότησης, κυτταρικής ανάπτυξης και απόπτωσης (κυτταρικού θανάτου). Παράγοντες που αναστέλλουν (μπλοκάρουν) τη δραστηριότητα του μεταλλαγμένου γονιδίου Kras ή της πρωτεΐνης του είναι σε θέση να αναχαιτίσουν την περαιτέρω ανάπτυξη του καρκίνου.

### **Διάτρηση Γαστρεντερικού**

Αποτελεί ιατρική επείγουσα κατάσταση στην οποία έχει δημιουργηθεί μια οπή (τρύπα) στο τοίχωμα ενός από τα μέρη του πεπτικού συστήματος, από τον οισοφάγο μέχρι το ορθό, συμπεριλαμβανομένης της χοληδόχου κύστεως.

### **Διαπρωκτική ενδοσκοπική μικροχειρουργική**

Τοπική αφαίρεση του καρκίνου του ορθού. Πραγματοποιείται με τη χρήση ενός ειδικού μικροσκοπίου που εισέρχεται στο ορθό μέσω του πρωκτού.

### **Δοκιμασία ανίχνευσης αιμοσφαιρίνης στα κόπρανα (Εξέταση αιμοσφαιρίνης κοπράνων)**

Ένα τεστ για τον έλεγχο παρουσίας αίματος στα κόπρανα. Μικρά δείγματα κοπράνων τοποθετούνται σε ειδικές κάρτες και αποστέλλονται στον ιατρό ή σε κάποιο εργαστήριο προς έλεγχο. Αίμα στα κόπρανα μπορεί να σηματοδοτεί την ύπαρξη καρκίνου του εντέρου. Γνωστό και ως FOBT ή Δοκιμασία Mayer.

### **Δυσπλασία**

Αναφέρεται σε ανώμαλα κύτταρα όπως φαίνονται στο μικροσκόπιο χωρίς να είναι καρκινικά.

### **Ειδικές τοπικές τεχνικές/ Τοπικές θεραπείες**

Επιλογές τοπικών θεραπειών, είτε ακτινοθεραπείας ή χειρουργικές για την αντιμετώπιση μικρών όγκων.

### **Ελκώδης κολίτιδα**

Χρόνια φλεγμονή του παχέος εντέρου, η οποία προκαλεί εξελκώσεις στην τοίχωμα του. Χαρακτηρίζεται από κοιλιακό πόνο, κράμπες και μερική απώλεια πύου, αίματος και βλέννας από το έντερο.

### **Έλλειψη της Δεϋδρογονάσης (ή Αφυδρογονάσης) της Δι-υδροπυριμιδίνης (DPD)**

Κληρονομούμενη μεταβολική διαταραχή στην οποία υπάρχει μειωμένη ενεργότητα ή απουσία του ενζύμου Δεϋδρογονάση (ή Αφυδρογονάση) της Διϋδροπυριμιδίνης. Το ενζυμο αυτό συμμετέχει φυσιολογικά στην αποδόμηση των μορίων της θυμίνης και της ουρακίλης στα κύτταρα. Η διαταραχή αυτή ενδέχεται να προκαλεί συμπτώματα και σημεία, αλλά μπορεί και όχι. Ωστόσο, ασχέτως αν η διαταραχή αυτή εκδηλώνεται ή όχι, όλα τα άτομα που την έχουν διατρέχουν τον κίνδυνο σοβαρών τοξικών αντιδράσεων σε μια κατηγορία φαρμάκων που λέγονται φθορο-πυριμιδίνες\* και τα οποία χρησιμοποιούνται στην θεραπεία του καρκίνου.

### **Εν τω βάθει (φλεβο)θρόμβωση**

Ο σχηματισμός ενός θρόμβου σε μια εν τω βάθει φλέβα (ευρισκόμενη στις βαθύτερες στοιβάδες) ενός άκρου, συχνότερα του κάτω άκρου (πόδι) ή της κατώτερης πυέλου (λεκάνης). Τα συμπτώματα μπορεί να περιλαμβάνουν άλγος (πόνος), οίδημα (πρήξιμο), θερμότητα και ερυθρότητα (κοκκίνισμα) της εν λόγω περιοχής. Είναι αλλιώς γνωστή και ως DVT.

### **Ενδοπεριτοναϊκή χώρα**

Περιοχή της περιτοναϊκής κοιλότητας περικλειόμενη από μια μεμβράνη που λέγεται περιτόναιο\*.

### **Ενδοσκόπηση**

Μια ιατρική εξέταση όπου ο ιατρός τοποθετεί ένα σωληνοειδές όργανο μέσα στο σώμα μας ώστε να δει το εσωτερικό του (σώματος). Υπάρχουν πολλοί τύποι ενδοσκόπησης, καθένας από τους οποίους έχει σχεδιαστεί ώστε να παρατηρούμε κάθε φορά συγκεκριμένα μέρη του σώματος.

### **Ενδοφλέβια**

Εντός ή δια της φλέβας. Συνήθως αναφέρεται στον τρόπο χορήγησης ενός φαρμάκου ή άλλων ουσιών με την χρήση μιας βελόνης ή ενός καθετήρα μέσα στη φλέβα. Γνωστό και ως IV.

### **Εξέλκωση**

Η δημιουργία ενός έλκους το οποίο είναι ρήξη της συνέχειας του δέρματος, του τοιχώματος κάποιου οργάνου ή στην επιφάνεια ενός ιστού.

### **Ερύθημα παλαμών-πελμάτων (ή σύνδρομο χεριών και ποδιών)**

Κατάσταση που χαρακτηρίζεται από πόνο, πρήξιμο, μούδιασμα, τσιμπήματα και κοκκίνισμα των χεριών και των ποδιών. Μπορεί να είναι παρενέργεια ορισμένων χημειοθεραπευτικών φαρμάκων. Ονομάζεται αλλιώς παλαμο-πελματιαία ερυθροδυσαισθησία.

### **Ερυθρά Αιμοσφαίρια**

Ο πιο κοινός τύπος κυττάρων του αίματος. Είναι αυτά που δίνουν στο αίμα την κόκκινη χροιά. Η βασική λειτουργία τους είναι η μεταφορά του οξυγόνου.

### **Ημι-κολεκτομή**

Χειρουργική επέμβαση στην οποία περίπου το μισό του παχέος εντέρου αφαιρείται. Μπορεί να είναι δεξιά ή αριστερή ημι-κολεκτομή ανάλογα με το αν αφαιρείται το ανιόν (δεξιά) ή το κατιόν (αριστερά) κόλον (παχύ έντερο).

### **Θεραπεία με ραδιοκύματα**

Μία τεχνική που χρησιμοποιεί ραδιοκύματα για να καταστρέψει μέσω θερμότητας διάφορες διαταραχές. Τα ραδιοκύματα μεταφέρονται μέσω ηλεκτροδίων (ειδικά καλώδια που μεταφέρουν ηλεκτρισμό). Η θεραπεία με ραδιοκύματα μπορεί να χρησιμοποιηθεί για τη θεραπεία του καρκίνου και άλλων ασθενειών.

### **Θρόμβωση**

Η δημιουργία ή παρουσία ενός θρόμβου μέσα σε κάποιο αιμοφόρο αγγείο.

### **Ιρινοτεκάνη (Irinotecan)**

Η ιρινοτεκάνη είναι ένα φάρμακο που χρησιμοποιείται για τη θεραπεία του καρκίνου. Η ιρινοτεκάνη αποτρέπει το DNA να ξετυλιχθεί αναστέλλοντας την τοποϊσομεράσης I. Από χημική άποψη, είναι ένα ημισυνθετικό ανάλογο του φυσικού αλκαλοειδούς camptothecin. Η κύρια χρήση του είναι στον καρκίνο του παχέος εντέρου, ιδιαίτερα, σε συνδυασμό με άλλους χημειοθεραπευτικούς παράγοντες. Συμπεριλαμβάνεται στο χημειοθεραπευτικό σχήμα FOLFIRI, το οποίο αποτελείται από ενδοφλέβια χορήγηση 5-φθοροουρακίλης, λευκοβορίνης, και ιρινοτεκάνη.

### **Ιστοπαθολογική εξέταση/Ιστολογική εξέταση**

Η μελέτη των παθολογικών κυττάρων και ιστών με την χρήση μικροσκοπίου.

### **Καπεσιταμίνη (Capecitabine)**

Ένα φάρμακο που χρησιμοποιείται για τη θεραπεία του καρκίνου του παχέος εντέρου σταδίου III σε ασθενείς που υποβλήθηκαν σε χειρουργική επέμβαση για την αφαίρεση του καρκίνου. Επίσης, χρησιμοποιείται στη θεραπεία του μεταστατικού καρκίνου του μαστού που δεν έχει βελτιωθεί μετά από θεραπεία με ορισμένα άλλα αντικαρκινικά φάρμακα. Η καπεσιταμίνη μελετάται στην θεραπεία και άλλων τύπων καρκίνου. Προσλαμβάνεται από τα καρκινικά κύτταρα και μετατρέπεται σε 5 - φθοριοουρακίλη\*, μια ουσία που σκοτώνει τα καρκινικά κύτταρα. Η καπεσιταμίνη είναι ένα είδος αντιμεταβολίτη.

### **Καρκινοεμβρυϊκό αντιγόνο (CEA)**

Είναι μία ουσία που μπορεί να προσδιορισθεί στο αίμα των ογκολογικών ασθενών με καρκίνο του παχέος εντέρου, σεμερικούς τύπους καρκίνου ή συνοδές ασθένειες, ή σε καπνιστές. Τα επίπεδα του καρκινοεμβρυϊκού αντιγόνου μπορούν να βοηθήσουν στην παρακολούθηση της αποτελεσματικότητας της αντικαρκινικής θεραπείας ή της υποτροπής του καρκίνου. Είναι ένα είδος καρκινικού δείκτη. Επίσης ονομάζεται CEA.

### **Καρκίνος του ενδομητρίου**

Ο καρκίνος που αναπτύσσεται σε ιστούς της μήτρας (εκείνο το κοίλο όργανο που έχει τη μορφή αχλαδιού και βρίσκεται στην πύελο ή λεκάνη και στο οποίο μεγαλώνει το έμβρυο). Υπάρχουν δυο τύποι καρκίνου της μήτρας, ο ενδομητριακός καρκίνος (ή καρκίνος του ενδομητρίου) και το σάρκωμα της μήτρας. Ο ενδομητριακός καρκίνος είναι ο καρκίνος που αναπτύσσεται στα κύτταρα που επενδύουν την επιφάνεια της μήτρας. Το σάρκωμα της μήτρας είναι ένας σπάνιος όγκος που αναπτύσσεται στους μύες ή και σε άλλους ιστούς της μήτρας.

### **Καρκίνος όρχεως**

Καρκίνος που προέρχεται από τους ιστούς των όρχεων. Οι όρχεις είναι οι δύο ωοειδείς αδένες, οι οποίοι βρίσκονται μέσα στο όσχεο και παράγουν το σπέρμα και τις ανδρικές ορμόνες.

### **Καρκίνος ωοθηκών**

Καρκίνος που προέρχεται από τις ωοθήκες. Η ωοθήκη είναι το όργανο του αναπαραγωγικού συστήματος της γυναίκας που παράγει τα ωάρια. Οι περισσότεροι καρκίνοι των ωοθηκών είναι είτε επιθηλιακά καρκινώματα ή κακοήθεις όγκοι γεννητικών κυττάρων. Τα επιθηλιακά καρκινώματα των ωοθηκών είναι καρκίνος που ξεκινά στα κύτταρα της επιφάνειας της ωοθήκης. Κακοήθεις όγκοι των γεννητικών κυττάρων είναι καρκίνος που αρχίζει στα κύτταρα των ωαρίων.

### **Κολονοσκόπιο**

Ένα λεπτό, σωληνοειδές εργαλείο που χρησιμοποιείται στην εξέταση του εσωτερικού του παχέος εντέρου. Το κολονοσκόπιο φέρει λυχνία και φακό για την επισκόπηση του εντερικού σωλήνα και έχει επίσης και ένα εργαλείο για την αφαίρεση ιστού (βιοψία).

### **Λεμφαδένας**

Μια στρογγυλή μάζα λεμφικού ιστού που περιβάλλεται από μια κάψα συνδετικού ιστού. Οι λεμφαδένες φιλτράρουν τη λέμφο και αποθηκεύουν λεμφοκύτταρα. Εντοπίζονται κατά μήκος των λεμφικών αγγείων\*. Λέγεται και λεμφικός αδένας.

### **Λεμφικός Ιστός**

Ο λεμφικός ιστός είναι ο ιστός από τον οποίο είναι φτιαγμένα τα όργανα του λεμφικού συστήματος. Το λεμφικό σύστημα παράγει, αποθηκεύει και μεταφέρει τη λέμφο (λεμφικό υγρό) και τα λευκά αιμοσφαίρια, που είναι τα κύτταρα του αίματος που καταπολεμούν τις λοιμώξεις και άλλα νοσήματα. Το σύστημα αυτό περιλαμβάνει το μελόν των οστών, τον σπλήνα, το θύμο αδέν, τους λεμφαδένες και τα λεμφαγγεία (ένα δίκτυο από λεπτούς σωλήνες που μεταφέρουν τη λέμφο και τα λευκά αιμοσφαίρια). Τα λεμφαγγεία όπως και τα αγγεία του σώματος διακλαδίζονται ώστε να καλύπτουν τη μεταφορά σε όλο το σώμα.

### **Λέμφωμα**

Είδος καρκίνου που ξεκινάει από τα κύτταρα του ανοσοποιητικού συστήματος. Υπάρχουν δύο βασικές κατηγορίες λεμφωμάτων. Η πρώτη κατηγορία είναι το λέμφωμα Hodgkin που χαρακτηρίζεται από ένα είδος κυττάρων που λέγονται κύτταρα Reed-Sternberg. Η δεύτερη κατηγορία είναι τα μη-Hodgkin λεμφώματα και περιλαμβάνουν μία μεγάλη ποικιλία καρκίνων του ανοσοποιητικού συστήματος. Τα μη-Hodgkin λεμφώματα χωρίζονται περαιτέρω σε μη επιθετικά (αργά εξελισσόμενα) και σε επιθετικά λεμφώματα (ταχέως εξελισσόμενα). Οι δύο αυτές κατηγορίες συμπεριφέρονται και απαντούν στη θεραπεία διαφορετικά. Και οι δύο τύποι λεμφωμάτων, Hodgkin και μη-Hodgkin, μπορούν να εμφανιστούν σε παιδιά και ενήλικες και η πρόγνωση και θεραπεία τους εξαρτάται από το στάδιο και τον τύπο.

### **Λευκοβορίνη (LV)**

Είναι το ενεργό συστατικό σε ένα φάρμακο που βοηθά στο να μειωθούν οι τοξικές επιδράσεις των ουσιών που αναστέλλουν το φολικό οξύ\*, και ειδικότερα του αντικαρκινικού φαρμάκου μεθοτρεξάτη. Η λευκοβορίνη χρησιμοποιείται ακόμη στην θεραπεία ορισμένων μορφών αναιμίας\* και συγχρηγείται με φθορο-ουρακίλη στην θεραπεία του κολορθικού καρκίνου. Μελετάται η χρήση της και σε άλλες μορφές καρκίνου, αλλά και άλλων παθήσεων. Η λευκοβορίνη είναι μια μορφή φολικού οξέος. Είναι ένα είδος χημειο-προστατευτικού και χημειο-ευαισθητοποιητικού παράγοντα. Καλείται και φολινικό οξύ.

### **Μαγνητική Τομογραφία (MRI)**

Τεχνική απεικόνισης που χρησιμοποιείται στην ιατρική και βασίζεται στη μαγνητική ακτινοβολία. Μερικές φορές μπορεί να γίνεται ένεση ενός υγρού που ονομάζεται σκιαγραφικό και ενισχύει την αντίθεση μεταξύ διαφόρων ιστών ώστε να απεικονίζονται οι δομές πιο καθαρά.

### **Μεσοορθό**

Το τμήμα εκείνο του περιτοναίου ή του μεσεντερίου που υποστηρίζει το ορθό(το τελικό τμήμα του εντέρου πριν τον πρωκτό).

### **Μετάλλαξη**

Αλλαγή στην αλληλουχία των βάσεων του DNA που αποτελούν ένα γονίδιο. Οι μεταλλάξεις δεν προκαλούν πάντα μόνιμες αλλαγές στο γονίδιο.

### **Μετάσταση-Μεταστάσεις**

Η εξάπλωση του καρκίνου από ένα μέρος του σώματος σε ένα άλλο. Όταν ο καρκίνος έχει εξαπλωθεί από την αρχική του εντόπιση σε ένα άλλο όργανο, τότε η διαδικασία αυτή ονομάζεται μετάσταση και ο όγκος λέγεται μεταστατικός. Ο μεταστατικός όγκος αποτελείται από τον ίδιο τύπο κυττάρων που υπάρχουν στον αρχικό όγκο.

### **Μηχανισμοί επιδιόρθωσης του DNA**

Διαδικασίες που βοηθούν τα γονίδια να διατηρούν τη σταθερότητα και την ακεραιότητα τους.

### **Μικροδορυφορική αστάθεια**

Τα μικροδορυφόρα τμήματα DNA είναι μικρά, επαναλαμβανόμενα τμήματα DNA που φυσιολογικά υπάρχουν στα κύτταρα. Σε ορισμένα καρκινικά κύτταρα υπάρχει μία αλλαγή στον αριθμό αυτών των τμημάτων DNA και ο αριθμός τους είναι διαφορετικός από αυτόν που φυσιολογικά είχε το κύτταρο. Η αλλαγή αυτή λέγεται μικροδορυφορική αστάθεια και έχει ως αποτέλεσμα την ελαττωματική επιδιόρθωση του DNA κατά τη διαίρεση των κυττάρων. Ονομάζεται επίσης MSI (Micro Satellite Instability).

### **Μπεβασιζουμάμπη (Bevacizumab)**

Ένα φάρμακο που χρησιμοποιείται για τη θεραπεία ορισμένων τύπων καρκίνου του παχέος εντέρου, του καρκίνου του πνεύμονα, του καρκίνου του νεφρού και το γλοιοβλάστωμα (ένας τύπος καρκίνου του εγκεφάλου). Είναι επίσης μελετηθεί στη θεραπεία άλλων τύπων καρκίνου. Το Bevacizumab συνδέεται σε μια πρωτεΐνη που ονομάζεται αγγειακός ενδοθηλιακός αυξητικός παράγοντας\* (VEGF). Αυτό μπορεί να αποτρέψει την ανάπτυξη νέων αιμοφόρων αγγείων που τα οποία χρειάζονται οι όγκοι για να αναπτυχθούν. Είναι ένας τύπος αντιαγγειογενετικού φαρμάκου και ένας τύπος μονοκλωνικού αντισώματος\*.

### **Μυϊκός χιτώννας**

Ένα στρώμα μυών που υπάρχει σε πολλά όργανα. Εντοπίζεται ακριβώς μετά τον υποβλεννογόνο χιτώννα και είναι υπεύθυνος για διάφορες κινήσεις όπως ο περισταλτισμός του εντέρου(οι κινήσεις του εντέρου ώστε να προωθείται το περιεχόμενό του).

### **Νέκρωση**

Αναφέρεται στο θάνατο των διαφόρων ιστών.



### **Νευροενδοκρινή (καρκινώματα/κύτταρα)**

Τα νευροενδοκρινή κύτταρα είναι τύπος κυττάρων που ενσωματώνουν το νευρικό και το ενδοκρινικό σύστημα. Ειδικότερα, παράγουν και απελευθερώνουν ορμόνες στο αίμα μετά από διέγερση του νευρικού συστήματος. Νευροενδοκρινή κύτταρα που βρίσκονται σε όλο το σώμα. Ως εκ τούτου, νευροενδοκρινή καρκινώματα μπορεί να εμφανιστούν σε αρκετά όργανα, συμπεριλαμβανομένων των πνευμόνων και της γαστρεντερικής οδού. Είναι μερικές φορές αργής ανάπτυξης, αλλά επειδή αναπτύσσονται από κύτταρα που παράγουν ορμόνες, οι νευροενδοκρινείς καρκίνοι παράγουν ορμόνες, καθώς και ουσίες που δρουν ως ορμόνες που σε μεγάλες ποσότητες μπορεί να προκαλέσουν κάποια συμπτώματα.

### **Νόσος του Crohn**

Χρόνια φλεγμονή του γαστρεντερικού σωλήνα, συχνότερα του λεπτού ή/και του παχέος εντέρου. Η νόσος του Crohn αυξάνει τον κίνδυνο για κολορθικό καρκίνο και καρκίνο του λεπτού εντέρου. Καλείται επίσης και περιοχική εντερίτιδα.

### **Ογκολογικό συμβούλιο**

Συμβούλιο που αποτελείται από ιατρούς διαφόρων ειδικοτήτων και στο οποίο συζητούνται οι διάφορες περιπτώσεις ασθενών και προτείνεται η θεραπευτική αντιμετώπιση τους. Αποτελείται από ογκολόγους (ιατρούς που εξειδικεύονται στην θεραπεία του καρκίνου με φάρμακα), χειρουργούς ογκολόγους (χειρουργούς που εξειδικεύονται στη χειρουργική του καρκίνου), ακτινοθεραπευτές (ιατρούς που εξειδικεύονται στην ακτινοβόληση των όγκων), ακτινολόγους (ιατρούς που εξειδικεύονται στις διάφορες τεχνικές απεικόνισης των οργάνων και του σώματος) και παθολογοανατόμους (εξειδικευμένοι ιατροί που θέτουν τη διάγνωση των διαφόρων καρκίνων μελετώντας στο μικροσκόπιο τις βιοψίες και τα χειρουργικά παρασκευάσματα).

### **Ογκολόγος**

Ιατρός που εξειδικεύεται στη θεραπεία του καρκίνου. Ορισμένοι ογκολόγοι μπορεί να εξειδικεύονται σε συγκεκριμένη μορφή θεραπείας, για παράδειγμα ο ακτινοθεραπευτής ογκολόγος εξειδικεύεται στην ακτινοβόληση των όγκων.

### **Οικογενής Αδενωματώδης Πολυποδίαση [(Familial Adenomatous Polyposis (FAP))]**

Μια κληρονομούμενη πάθηση, στην οποία, στα εσωτερικά τοιχώματα του παχέος εντέρου και του ορθού, αναπτύσσεται μια πλειάδα πολυπόδων\* (μάζες ιστού από βλενώδεις μεμβράνες που προβάλλουν εντός του αυλού του εντέρου). Ακόμη ονομάζεται οικογενής πολυποδίαση και FAP.

### **Οξαλιπλατίνη (Oxaliplatin)**

Χημειοθεραπευτικό φάρμακο το οποίο χρησιμοποιείται στη θεραπεία του καρκίνου του εντέρου. Ακόμη έχει μελετηθεί και σε άλλα είδη καρκίνου. Η οξαλιπλατίνη συνδέεται στο DNA των κυττάρων και προκαλεί το θάνατό τους. Ανήκει σε μια ευρύτερη κατηγορία χημειοθεραπευτικών που λέγονται πλατινούχα.

### **Ορθοσκόπιο**

Λεπτό, σωληνοειδές όργανο το οποίο χρησιμοποιείται για την εξέταση του εσωτερικού του πρωκτού, ή και του ορθού. Το ορθοσκόπιο έχει φως και φακούς για τον οπτικό έλεγχο. Μπορεί, επίσης, να περιλαμβάνει και ειδικό εξάρτημα για την αφαίρεση ιστού, ο οποίος θα εξεταστεί στο μικροσκόπιο για σημάδια ασθένειας.

### **Παθολογοανατόμος**

Ιατρός που εξειδικεύεται στην αναγνώριση και διάγνωση ασθενειών μελετώντας κύτταρα και ιστούς κάτω από το μικροσκόπιο.

### **Πανιτουμουμάμπη (Panitumumab)**

Πρόκειται για μονοκλωνικό αντίσωμα που έχει σχεδιαστεί για να δεσμεύεται στον υποδοχέα του EGFR (Epidermoid Growth Factor Receptor ή αλλιώς Υποδοχέας του Επιδερμικού Αυξητικού Παράγοντα). Ο υποδοχέας αυτός βρίσκεται στην επιφάνεια διαφόρων κυττάρων συμπεριλαμβανομένων και κάποιων καρκινικών κυττάρων. Μέσω του υποδοχέα αυτού μεταφέρονται στα κύτταρα μηνύματα που σχετίζονται με την ανάπτυξη, την εξέλιξη και την διασπορά τους. Το panitumumab συνδέεται στον υποδοχέα και εμποδίζει την μεταφορά των μηνυμάτων αυτών. Το panitumumab δεν λειτουργεί σε καρκινικά κύτταρα που έχουν μετάλλαξη σε ένα γονίδιο που λέγεται KRAS. Αυτό συμβαίνει γιατί στα κύτταρα με τη συγκεκριμένη μετάλλαξη η ανάπτυξη τους δεν ελέγχεται από τον EGFR αλλά από άλλους παράγοντες. Έτσι ακόμη και να αδρανοποιηθεί ο EGFR, τα κύτταρα συνεχίζουν να αναπτύσσονται.

### **Παράγοντας κινδύνου**

Κάποιος παράγοντας που αυξάνει την πιθανότητα ανάπτυξης της ασθένειας. Κάποια παραδείγματα παραγόντων κινδύνου για την εμφάνιση του καρκίνου είναι η ηλικία, το οικογενειακό ιστορικό για συγκεκριμένους τύπους καρκίνου, το κάπνισμα, η έκθεση σε ορισμένους τύπους χημικών, η μόλυνση από κάποιους ιούς και βακτήρια και συγκεκριμένες γενετικές διαταραχές.

### **Περινευρικός ιστός**

Ιστός που βρίσκεται γύρω από τα νεύρα.

### **Περιτόναιο**

Ο ιστός που καλύπτει το κοιλιακό τοίχωμα και περιβάλλει τα περισσότερα όργανα της κοιλιάς.

### **Πλακώδες Καρκίνωμα**

Καρκίνος που δημιουργείται από κύτταρα του πλακώδους επιθηλίου. Τα κύτταρα αυτά είναι λεπτά και επίπεδα, σα λέπια ψαριού και βρίσκονται στους ιστούς που καλύπτουν την επιφάνεια του δέρματος και επενδύουν τις κοιλότητες του σώματος και την πεπτική και αναπνευστική οδό. Οι περισσότεροι καρκίνου του πρωκτού, του τραχήλου της μήτρας, του κόλπου και της κεφαλής-τραχήλου, είναι πλακώδη καρκινώματα. Καλούνται επίσης και επιδερμοειδή καρκινώματα.

### **Πολυπεκτομή**

Χειρουργική επέμβαση κατά την οποία αφαιρείται ένας πολύποδας.

### **Πολύποδας (μισχωτοί ή επίπεδοι)**

Πρόκειται για σχηματισμούς που εντοπίζονται στον βλεννογόνο του εντέρου. Όταν συνδέονται με τον βλεννογόνο με ένα μικρό μίσχο ονομάζονται μισχωτοί, εάν δεν υπάρχει μίσχος ονομάζονται επίπεδοι.

### **Πρόγνωση**

Το πιθανό αποτέλεσμα ή πορεία μιας ασθένειας. Ηπιθανότητα να θεραπευτεί κάποιος ή να υποτροπιάσει.

### **Προκαρκινωμάτωσης βλάβη**

Πρόκειται για μια διαταραχή σε ένα ιστό που δεν έχει γίνει καρκινωμάτωσης ακόμη, αλλά έχει χαρακτηριστικά που δείχνουν ότι μπορεί να εξελιχθεί σε καρκίνο στο μέλλον.

### **Πρωτεϊνουρία**

Η ύπαρξη περισσότερης από τα φυσιολογικά επίπεδα πρωτεΐνης στα ούρα.

### **Ρινογαστρικός σωλήνας**

Ελαστικός πλαστικός σωλήνας που εισέρχεται από τη μύτη και φτάνει στο στομάχι.

### **Σακχαρώδης Διαβήτης Τύπου 2**

Μεταβολική νόσος στην οποία τα επίπεδα γλυκόζης αυξάνονται στο αίμα ως συνέπεια ελλείψεως ινσουλίνης ή αντίστασης των κύτταρων του οργανισμού μας στην ινσουλίνη. Η ινσουλίνη είναι μια ορμόνη, η οποία εισάγει τη γλυκόζη από το αίμα μέσα στα κύτταρα ώστε να μπορέσει να χρησιμοποιηθεί για την παράγωση ενέργειας. Ο σακχαρώδης διαβήτης τύπου 2 σε αντίθεση με το σακχαρώδη διαβήτη τύπου 1 δεν είναι ινσουλίνο-εξαρτώμενος, αφού η έλλειψη της ινσουλίνης δεν είναι απόλυτος.

### **Σετουξιμάπη (Cetuximab)**

Ένα φάρμακο που χρησιμοποιείται για τη θεραπεία ορισμένων τύπων καρκίνου κεφαλής και τραχήλου, και σε ένα ορισμένο τύπο καρκίνου του παχέος εντέρου όταν είναι ήδη μεταστατικός. Επίσης, μελετάται στη θεραπεία άλλων τύπων καρκίνου. Η σετουξιμάπη δεσμεύεται σε μια πρωτεΐνη που ονομάζεται υποδοχέας του επιδερμικού αυξητικού παράγοντα (EGFR\*), η οποία είναι στην επιφάνεια ορισμένων τύπων καρκινικών κυττάρων. Αυτό μπορεί να σταματήσει την ανάπτυξη των καρκινικών κυττάρων. Η σετουξιμάπη είναι ένας τύπος μονοκλωνικού αντισώματος\*.

### **Σιγμοειδοσκόπιο/ Σιγμοειδοσκόπηση**

Λεπτό, σωληνοειδές όργανο το οποίο χρησιμοποιείται για την εξέταση του εσωτερικού του παχέος εντέρου. Το σιγμοειδοσκόπιο έχει φως και φακούς και σε ορισμένες περιπτώσεις μπορεί να περιλαμβάνει και ειδικά εξαρτήματα αφαίρεσης ιστού.

### **Σπλαχνικό Περιτόναιο**

Τα στρώματα ιστού που καλύπτουν την εξωτερική επιφάνεια των περισσότερων ενδοκοιλιακών οργάνων, συμπεριλαμβανομένου του εντέρου.

### **Σποραδικό Νόσημα/ Σποραδικός Καρκίνος**

Καρκίνος που εμφανίζεται σε άτομα χωρίς οικογενειακό ιστορικό για το συγκεκριμένο τύπο καρκίνου ή χωρίς κάποια γενετική μετάλλαξη που θα μπορούσε να ευθύνεται για την εμφάνιση ενός τέτοιου καρκίνου.

### **Σταδιοποίηση**

Η πραγματοποίηση εξετάσεων για τον προσδιορισμό της έκτασης του καρκίνου στο σώμα και πιο συγκεκριμένα για το αν η νόσος έχει επεκταθεί πέρα από το αρχικό σημείο σε άλλα μέρη του σώματος. Είναι σημαντικό να γνωρίζουμε το στάδιο της νόσου προκειμένου να σχεδιάσουμε την πιο κατάλληλη θεραπεία.

### **Στερεοτακτική Ακτινοθεραπεία**

Ένας τύπος εξωτερικής ακτινοθεραπείας που πραγματοποιείται με τη χρήση ειδικού εξοπλισμού για την ακριβή τοποθέτηση του ασθενούς και την ακριβή χορήγηση της ακτινοβολίας στον όγκο. Η συνολική δόση της ακτινοβολίας χωρίζεται σε πολλές μικρότερες δόσεις οι οποίες χορηγούνται σε αρκετές ημέρες. Η στερεοτακτική ακτινοθεραπεία χρησιμοποιείται για την αντιμετώπιση όγκων και άλλων δυσλειτουργιών του εγκεφάλου. Μελετάται, επίσης, η εφαρμογή της και σε άλλους τύπους καρκίνου, όπως στον καρκίνο του πνεύμονα.

### **Στοχευμένη θεραπεία**

Ένας τύπος θεραπείας που χρησιμοποιεί φάρμακα ή άλλες ουσίες, όπως τα μονοκλωνικά αντισώματα, για τον εντοπισμό και την καταπολέμηση συγκεκριμένων καρκινικών κυττάρων. Στοχευμένη θεραπεία μπορεί να έχει λιγότερες ανεπιθύμητες ενέργειες από άλλους τύπους θεραπειών του καρκίνου.

### **Σύνδρομο Lynch**

Μία κληρονομούμενη διαταραχή που σχετίζεται με υψηλότερο από το φυσιολογικό κίνδυνο να εμφανιστεί καρκίνος του εντέρου και κάποια άλλα είδη καρκίνου όπως της μήτρας, συχνά πριν την ηλικία των 50 ετών. Ονομάζεται επίσης κληρονομικός μη πολυποδιασικός καρκίνος του παχέος εντέρου ή HNPCC (Hereditary Non Polyposis Colon Cancer).

### **Σύνδρομο Peutz-Jeghers**

Γενετική διαταραχή η οποία χαρακτηρίζεται από την ανάπτυξη πολύποδων στο έντερο και την ύπαρξη μαύρων κηλίδων στο στόμα και στα δάκτυλα. Η συγκεκριμένη διαταραχή σχετίζεται με αυξημένο κίνδυνο εμφάνισης καρκίνου του γαστρεντερικού συστήματος και ορισμένων άλλων τύπων καρκίνου.

### **Σύνδρομο Turcot**

Κατάσταση κατά την οποία τα κύτταρα του ορθού εκτρέπονται του φυσιολογικού και δημιουργούν μάζες που ονομάζονται πολύποδες. Χαρακτηριστικό του συνδρόμου είναι επίσης και ο σχηματισμός ταυτόχρονης ύπαρξης όγκων στο νευρικό σύστημα.

### **Τομογραφία εκπομπής ποζιτρονίων (PET)**

Μέθοδος κατά την οποία γίνεται ένεση στη φλέβα του ασθενούς μιας μικρής ποσότητας ραδιοσημασμένης γλυκόζης (γλυκόζη συνδεδεμένη με μία ραδιοσημασμένη ουσία) και στη συνέχεια λαμβάνονται διάφορες εικόνες του σώματος ώστε να φανεί που έχει κατακρατηθεί η ραδιοσημασμένη γλυκόζη. Επειδή τα καρκινικά κύτταρα προσλαμβάνουν περισσότερη γλυκόζη από τα φυσιολογικά κύτταρα, η μέθοδος αυτή χρησιμοποιείται για να εντοπίζονται καρκινικά κύτταρα στον οργανισμό.

### **Υπερηχογράφημα (διεγχειρητικό και ενδοσκοπικό)**

Μια εξέταση κατά την οποία ηχητικά κύματα υψηλής ενέργειας αντανακλώνται από εσωτερικά όργανα και ιστούς και προκαλούν ηχώ. Τα μοτίβα που δημιουργούν αυτές οι ανακλάσεις εμφανίζονται σε οθόνη μηχανήματος υπερήχων, σχηματίζοντας μια εικόνα των ιστών του σώματος, που ονομάζεται υπερηχογράφημα.

### **Υπέρταση**

Μέτρηση της πίεσης (αίματος) πάνω από 140/90. Συνήθως δεν εμφανίζει συμπτώματα. Μπορεί όμως να προξενήσει βλάβη στις αρτηρίες και να προκαλέσει αύξηση του κινδύνου για εγκεφαλικό επεισόδιο, έμφραγμα, νεφρική ανεπάρκεια και τύφλωση. Αλλιώς είναι γνωστή και ως «υψηλή πίεση».

### **Υποβλεννογόνιος χιτώννας**

Στην πεπτική οδό, ο υποβλεννογόνιος χιτώννας είναι ένα στρώμα πυκνού ακανόνιστου συνδετικού ιστού ή χαλαρού συνδετικού ιστού που υποστηρίζει το βλεννογόνο αλλά και τον ενώνει με το σύνολο των υποκείμενων λείων μυϊκών ινών (ίνες που διατρέχουν κυκλοτερώς εντός των στρωμάτων του επιμήκους μυός).

### **Υποδοχέας του Επιδερμικού Αυξητικού Παράγοντα (EGFR)**

Είναι η πρωτεΐνη που βρίσκεται στην επιφάνεια ορισμένων κυττάρων και στην οποία προσδέεται ο Επιδερμικός Αυξητικός Παράγοντας προκαλώντας με τον τρόπο αυτό τον κυτταρικό διαχωρισμό. Ανευρίσκεται σε αφύσικα ψηλά επίπεδα στην επιφάνεια κυττάρων πολλών τύπων καρκίνου, με αποτέλεσμα τα κύτταρα αυτά να πολλαπλασιάζονται ανεξέλικτα στην παρουσία του Επιδερμικού Αυξητικού Παράγοντα. Ακόμη καλείται EGFR, ErbB1 και HER1.

### **Υποπεριτοναϊκή χώρα**

Περιοχή της περιτοναϊκής κοιλότητας κάτω από την ενδοπεριτοναϊκή χώρα\*.

### **Υπορογόνιος χιτώννας**

Ο υπορογόνιος χιτώννας είναι ένα στρώμα ιστού μεταξύ του μυϊκού και του ορογόνου χιτώνα. Ο όρος χρησιμοποιείται στην ιστοπαθολογία και έχει σχέση με τη σταδιοποίηση του καρκίνου (για παράδειγμα του καρκίνου του παχέος εντέρου).

### **Υποτροπή**

Καρκίνος ή άλλο νόσημα (συνήθως αυτοάνοσο), το οποίο επανέρχεται, συνήθως μετά από χρονική περίοδο κατά την οποία δεν εμφανιζόταν ή δεν μπορούσε να ανιχνευθεί. Αυτό μπορεί να παρουσιαστεί στο ίδιο σημείο που εμφανίστηκε ο πρώτος (πρωτοπαθής) όγκος ή σε κάποιο άλλο μέρος του σώματος. Ονομάζεται, επίσης, υποτροπιάζων καρκίνος ή υποτροπιάζουσα νόσος.

### **Φθοριο-πυριμιδίνες (5-FU/Capécitabine)**

Μια ομάδα ουσιών που χρησιμοποιούνται στη θεραπεία του καρκίνου. Η φθοριο-πυριμιδίνη είναι μια μορφή αντιμεταβολίτη. Παραδείγματα αποτελούν η καπεσιταμίνη\*, η φλοξουριδίνη και η φθοριο-ουρακίλη (5-FU\*).

### **Φολικό οξύ**

Το φολικό οξύ είναι μια υδατοδιαλυτή βιταμίνη γνωστή και ως Βιταμίνη Β9. Απαιτείται για την παραγωγή υγιών ερυθροκυττάρων\*.



### **Χειρουργική σταδιοποίηση/ Παθολογοανατομική σταδιοποίηση**

Μια μέθοδος προσδιορισμού του σταδίου του καρκίνου (της ποσότητας ή της επέκτασης του καρκίνου στο σώμα) με την αφαίρεση δειγμάτων ιστού κατά τη διάρκεια χειρουργικής επέμβασης. Η παθολογοανατομική σταδιοποίηση έχει να κάνει με την εκτίμηση της διαφοράς των κυττάρων του δείγματος από τα φυσιολογικά, κατά την εξέτασή τους στο μικροσκόπιο.

### **Χημειο-ακτινοθεραπεία**

Η θεραπεία που συνδυάζει τη χημειοθεραπεία\* με ακτινοθεραπεία. Επίσης καλείται χημειοθεραπεία.

### **Χημειοθεραπεία**

Ένας τύπος της θεραπείας του καρκίνου με τη χρήση φαρμάκων που σκοτώνουν τα καρκινικά κύτταρα ή/και περιορίζουν την ανάπτυξή τους. Αυτά τα φάρμακα χορηγούνται συνήθως στον ασθενή με βραδεία έγχυση μέσα στη φλέβα, αλλά μπορούν επίσης να χορηγηθούν και από το στόμα, με άμεση έγχυση στο άκρο ή με έγχυση στο ήπαρ, ανάλογα με την τοποθεσία του καρκίνου.

### **Χρωμοσωμική αστάθεια**

Μια αυξημένη τάση να χάσουν ή να κερδίσουν ολόκληρα χρωμοσώματα\* ή μεγάλα τμήματα των χρωμοσωμάτων κατά την κυτταρική διαίρεση, με αποτέλεσμα τη δημιουργία χρωμοσωμικών ανωμαλιών.

### **Χρωμοσώματα**

Μια οργανωμένη δομή που κωδικοποιεί τα γονίδια, τα οποία με τη σειρά τους είναι ο γενετικός κώδικας του οργανισμού μας για χαρακτηριστικά όπως το χρώμα των μαλλιών ή το φύλο μας. Τα κύτταρα του ανθρώπινου οργανισμού διαθέτουν 23 ζεύγη χρωμοσωμάτων (συνολικά δηλαδή 46 χρωμοσώματα). Τα καρκινικά ή τα λευχαιμικά κύτταρα συχνά εμφανίζουν χρωμοσωμικό αναδιπλασιασμό ή ένα επιπλέον χρωμόσωμα (47 χρωμοσώματα) ή μια χρωμοσωμική έλλειψη ή απώλεια ενός χρωμοσώματος (45 χρωμοσώματα). Μια χρωμοσωμική ή γενετική αναστροφή συμβαίνει όταν ένα μέρος του χρωμοσώματος αναστραφεί χωρίς να επέλθει προσθήκη ή έλλειψη επιπλέον χρωμοσώματος.

Μια αυξανόμενη τάση απώλειας ή προσαύξησης ολόκληρων χρωμοσωμάτων\* ή ακόμα και μεγάλων τμημάτων τους κατά την κυτταρική διαίρεση έχουν ως αποτέλεσμα χρωμοσωμικές εκτροπές.

Οι κατευθυντήριες Οδηγίες της ESMO για τους ασθενείς έχουν σχεδιαστεί για να βοηθήσουν τους ασθενείς, τους συγγενείς και τους φροντιστές τους να κατανοήσουν τη φύση διαφορετικών τύπων καρκίνου και να αξιολογήσουν τις καλύτερες διαθέσιμες επιλογές θεραπείας. Οι ιατρικές πληροφορίες που περιγράφονται στις Οδηγίες για τους ασθενείς βασίζονται στις Κατευθυντήριες Οδηγίες Κλινικής πρακτικής της ESMO που έχουν σχεδιαστεί για την καθοδήγηση των ογκολόγων παθολόγων στη διάγνωση, την παρακολούθηση και τη θεραπεία διαφόρων τύπων καρκίνου. Αυτές οι οδηγίες δημιουργήθηκαν από το Anticancer Fund σε στενή συνεργασία με τα ESMO Guidelines Working Group και ESMO Cancer Patient Working Group.

Για περισσότερες πληροφορίες, παρακαλώ επισκεφθείτε τις ιστοσελίδες: [www.esmo.org](http://www.esmo.org) και [www.anticancerfund.org](http://www.anticancerfund.org)

